Aus der Medizinischen Klinik mit Poliklinik
der Universität Erlangen-Nürnberg
(Direktor: Professor Dr. med. L. Demling)

Untersuchungen zum Stellenwert der sonographischen Pankreasdiagnostik im Vergleich zur endoskopisch-retrograden Pankreasgangdarstellung

Dem Fachbereich Medizin
der Friedrich-Alexander-Universität
Erlangen-Nürnberg
als Habilitationsschrift

vorgelegt von
Dr. med. Harald Lutz

Aus der Medizinischen Klinik mit Poliklinik
der Universität Erlangen-Nürnberg
(Direktor: Professor Dr. med. L. Demling)

Untersuchungen zum Stellenwert der sonographischen Pankreasdiagnostik im Vergleich zur endoskopisch-retrograden Pankreasgangdarstellung

Dem Fachbereich Medizin
der Friedrich-Alexander-Universität
Erlangen-Nürnberg
als Habilitationsschrift

vorgelegt von
Dr. med. Harald Lutz

UNIV.
LEIDEN
BIBL.

INHALTSVERZEICHNIS

	Seite
1. Einleitung	1
2. Methodik	2
2.1. Technik der sonographischen Pankreasdiagnostik	2
2.1.1. Geschichtlicher Rückblick	2
2.1.2. Untersuchungstechnik	3
2.1.2.1. Geräte	3
2.1.2.2. Untersuchungsvorgang	5
2.2. Patienten	7
3. Ergebnisse	8
4. Diskussion	19
4.1. Zur Untersuchungstechnik	19
4.2. Größenbestimmung des Pankreas	24
4.3. Sonographische Pankreasstruktur	25
4.3.1. Akute Pankreatitis	29
4.3.2. Pseudozysten	3o
4.3.3. Chronische Pankreatitis	31
4.3.4. Pankreastumoren	32
4.3.5. Differentialdiagnostik der Pankreaserkrankungen	33
4.3.6. Ultraschallgezielte Feinnadelbiopsie	34
4.4 Differentialdiagnostik	35
4.5. Treffsicherheit der sonographischen Pankreas-diagnostik im Vergleich zu anderen Methoden	36
4.6. Schlußbetrachtung	43
Abbildungen 1 - 23	45
Zusammenfassung	62

Digitized by the Internet Archive
in 2026

https://archive.org/details/IA41546219_0034

1. Einleitung

Das Pankreas stellt seit vielen Jahrzehnten für den gastroenterologisch tätigen Internisten ein diagnostisches Problem dar. Der diagnostische Zugang zu dem schmalen Organ ist schwierig, da es praktisch im Körpermittelpunkt liegt. Ventral wird es von der Leber und den Darmschlingen verdeckt, von dorsal behindern Wirbelsäule und Rückenmuskulatur. Verständlicherweise sind daher nur große raumfordernde Pankreasprozesse der klinischen Untersuchung zugänglich.

Zur röntgenologischen Darstellung des Pankreas sind - von der kalzifizierenden Pankreatitis abgesehen - Kontrastmittel erforderlich. Dabei erscheint die indirekte Diagnostik von Pankreaserkrankungen aufgrund einer Impression des Magens und von Veränderungen an der duodenalen C-Schleife unsicher. Auch die Angiographie des Pankreas ist , im Vergleich etwa zur Nieren-Angiographie, weniger erfolgreich. Die Gründe sind einmal, daß die Tumoren des Pankreas nicht so gefäßreich sind wie die Nierentumoren. Andererseits hat die Diagnostik und Differentialdiagnostik entzündlicher Erkrankungen gerade in der Pankreasdiagnostik einen besonders hohen Stellenwert. Die Diagnose entzündlicher Erkrankungen ist aber mittels Angiographie von vornherein schwieriger. Versuche, laparoskopisch an das Pankreas, oder wenigstens an Pankreastumoren heranzukommen, mißlangen weitgehend. Auch die vom Prinzip her für eine Screening-Untersuchung geeignete Szintigraphie blieb trotz langjähriger Bemühungen wenig erfolgreich (39, 45). Der entscheidene diagnostische Durchbruch gelang eigentlich erst, als es möglich wurde, mit dem Endoskop bis zur Papilla Vateri vorzudringen, die Papille zu intubieren und den Pankreasgang mit Kontrastmittel darzustellen (33). Allerdings ist dieses Verfahren nicht ganz risikofrei. Insgesamt dürfte die endoskopisch-retrograde Pankreasgangdarstellung aber heute in der Hand des erfahrenen Untersuchers das wichtigste diagnostische Verfahren zur Erkennung von Pankreaserkrankungen sein, an dessen Treffsicherheit sich die anderen neu entwickelten Methoden orientieren müssen.

In der folgenden Arbeit soll daher versucht werden, in erster Linie im Vergleich zur endoskopisch-retrograden Pankreasgangdarstellung (ERCP)den Stellenwert der Pankreassonographie zu bestimmen.

2. Methodik

2.1. Technik der sonographischen Pankreasdiagnostik

2.1.1. Geschichtlicher Rückblick

Die Einführung der Ultraschalldiagnostik in die Medizin begann 194o. GOHR und WEDEKIND unternahmen damals die ersten Versuche einer Größen- und Formbestimmung innerer Organe mit einem Echoverfahren (2o). Die Entwicklung auch für die Untersuchung des Abdomens geeigneter Techniken ist eng mit den Namen HOLMES, HOWRY, DONALD sowie KIKUCHI und WAGAI verbunden (6,26,27,3o).
Diesen Gruppen gelang es erstmals, mit der zweidimensionalen B-Scan-Technik, Querschnittsbilder abdomineller Organe herzustellen.
Dabei enthielten schon die ersten klinischen Erfahrungsberichte Hinweise auf eine sonographische Diagnostik von Pankreaserkrankungen.
Dennoch wurde in den frühen Jahren der Ultraschalldiagnostik das Verfahren zunächst in der Geburtshilfe und Gynäkologie angewendet.
In der Inneren Medizin stand zunächst die Niere im Mittelpunkt der sonographischen Diagnostik. Die Oberbauchdiagnostik erschien bei Verwendung des technisch unvollkommenen bistabilen Compound-Scan-Verfahrens noch zu schwierig und zu komplex. Die teilweise bestechenden Erfolge in der Erkennung von Pankreaspseudozysten wurden getrübt durch eine hohe Rate falsch-positiver Diagnosen von Pankreastumoren. Sie erklärten sich daraus, daß mit den damaligen Geräten die Darstellung des normalen Pankreas nicht gelang, so daß der Nachweis einer "Formation" in der Pankreasregion stets als pathologisch und sogar tumorverdächtig gedeutet wurde.

Mit Einführung des schnellen B-Bild-Systems, das von vornherein die Grauabstufungstechnik (das ist die unterschiedlich helle Wiedergabe eines Echos in Abhängigkeit seiner Intensität) beinhielt, in die sonographische Pankreasdiagnostik (48) konnte dann aber nachgewiesen werden, daß auch das normale Pankreas sonographisch darzustellen ist. Hierdurch erst wurde eine systematische Entwicklung der Pankreasdiagnostik mittels Ultraschall möglich.

2.1.2. Untersuchungstechnik

2.1.2.1. Gerät

Den unten angegebenen Ergebnissen liegen ausschließlich Untersuchungen mit dem Gerät Vidoson, einem Gerät des "real time" Typs (= schnelles B-Bild) zugrunde. Dennoch soll auch kurz auf die anderen, zur sonographischen Pankreasdiagnostik eingesetzten Geräte eingegangen werden, da die Eigenschaften des verwendeten Gerätesystems für die Untersuchungstechnik und Befundinterpretation nicht unerheblich sind. Schließlich ist auch noch nicht abzusehen, welches der Gerätesysteme die besten Aussichten hat, weiterentwickelt zu werden.

Wie schon oben skizziert, gab es zu Beginn der sonographischen Oberbauchdiagnostik zwei konkurrierende und nicht ohne weiteres vergleichbare Gerätesysteme. Das ältere war das langsame B-Bild-Verfahren (Compound-Scan). Bei diesem Verfahren wird die Ultraschallsonde mit der Hand über die zu untersuchende Körperregion geführt und so das Ultraschallbild langsam auf einer Speicherröhre aufgebaut (s. Abb. 1 a). Die Speicherröhre läßt nur eine positiv-negativ-Entscheidung zu. Das bedeutet die Abbildung eines Echos, wenn es intensiv genug ist, oder seine Unterdrückung, wenn es in seiner Intensität einen eingestellten Schwellenwert nicht erreicht. Mit dem später entwickelten real time-Gerät ließen sich dagegen von Anfang an Grautöne wiedergeben. Inzwischen haben die Compound-Scan-Geräte durch Zuschaltung eines Scan-Converters ebenfalls die Möglichkeit der Grauabstufung erhalten.

Damit ist das Endprodukt, nämlich das fertige Ultraschallbild bei beiden Systemen gleichartig und vor allem vergleichbar geworden. Unterschiede bestehen noch darin, daß beim verwendeten real time-Gerät (Abb. 1 b) ein streng paralleler Strahlengang vorliegt, der eine exakte Reproduktion der Befunde zuläßt. Außerdem sind Organbewegungen direkt zu beobachten, was die Diagnostik oft erleichtert und zur Vermeidung von Artefakten beiträgt.

Neben dem verwendeten mechanischen real time-Gerät gibt es inzwischen noch andere real time-Systeme. Von diesen ist für die Oberbauchdiagnostik weniger der Sector-Scan als vielmehr die Array-Technik (Abb. 1 c) von zunehmender Bedeutung.

Beim verwendeten Gerät erfolgt der Bildaufbau durch zwei bis drei im Brennpunkt eines Parabolspiegels rotierende Ultraschallschwinger mit sattelförmiger Oberfläche. Jeweils der gegen den Spiegel gerichtete Schwinger ist eingeschaltet. Die gegen den Spiegel gerichteten Ultraschallimpulse werden dort reflektiert und treten nach Durchgang durch ein Wasserbad an der durch eine Folie verschlossenen Seite des Applikators aus. Die Wasservorlaufstrecke dient zur Ausschaltung des Nahfeldes (Interferenzfeld). Oberfläche des Schwingers und Krümmung des Parabolspiegels sind so aufeinander abgestimmt, daß eine geringgradige Fokusierung auf die Bildmitte erreicht wird.

Die Ankopplung des Applikators erfolgt mit Hilfe von Öl an der Haut des Patienten. Starke Behaarung muß abrasiert werden. Die Ultraschallfrequenz beträgt 2,5 mHz. Die Bildfolgefrequenz ist 15/sec. (15 - 3o/ sec. beim neueren Gerätetyp). Die Eindringtiefe beträgt 2o cm. Das Ultraschallbild wird aus insgesamt 12o (bzw. 9o - 18o) Zeilen aufgebaut. Diese Zeilendichte ist für die Auflösung nicht unwichtig (35). Eine größere Zeilendichte ermöglicht nämlich eine Verbesserung der seitlichen Auflösung (s.u.). (35, 56).

2.1.2.2. Untersuchungsvorgang

Die Untersuchung wird beim nüchternen Patienten durchgeführt. Eine Vorbereitung ist bei Meteorismus angebracht. Geeignet hiezu sind Polysiloxan- und Pankreasfermentpräparate sowie natürlich Einläufe.

Die Untersuchung erfolgt gewöhnlich am auf dem Rücken liegenden Patienten. Eine kippbare Untersuchungsliege ist gerade für die Pankreasdiagnostik geeignet, da es oft möglich ist, Gas im Colon transversum durch Kopftief- oder Kopfhochlage in einen anderen Darmabschnitt zu verlagern, wo es die Untersuchung nicht mehr stört.

Zunächst wird der Applikator in Längsrichtung aufgesetzt und so der linke Leberlappen und dahinter die Aorta dargestellt. Anschließend erfolgt die Verschiebung kontinuierlich nach links bis zum linken Leberrand. Die Verschiebung nach rechts läßt dann nacheinander linken Leberlappen und Vena cava, Lappenübergangsbereich, rechten Leberlappen und Gallenblase und schließlich rechtslaterale Anteile der Leber und dahinter die rechte Niere auf dem Bildschirm erscheinen. Die Längsschnittuntersuchung dient zur ersten Orientierung über grobe Veränderungen an den Oberbauchorganen und über die Untersuchungsbedingungen. Diese sind nur gut, wenn auch die retroperitonealen Strukturen, besonders die großen Gefäße darzustellen sind. Im Querschnitt wird nun versucht, das Pankreas direkt abzubilden, wobei zur Orientierung Dorsalfläche der Leber, große Bauchgefäße, rechts die Gallenblase und links der Schallschatten der Magenblase dient. Bei einer langsamen Verschiebung des Applikators von kranial nach kaudal erscheint zwischen der Leber und der Aorta die Milzvene. Unmittelbar kaudal liegen Pankreaskorpus und -schwanz. Der Pankreaskopf ist dann etwas weiter kaudal und direkt neben der Gallenblase zu erkennen. Dazwischen findet sich oft eine schmale Schattenzone, die Luft im Duodenum entspricht (Abb. 19).

Am Übergang zwischen Pankreaskopf und -korpus findet sich direkt dorsal ein strukturfreies Areal, das der Vena mesenterica superior bzw. dem Zusammenfluß zwischen dieser Vene und der Milzvene entspricht. Die Vena mesenterica superior ist auch im Längsschnittbild vor der Aorta parallel zu ihr verlaufend gut zu erkennen und leitet in ihrem Verlauf kranialwärts direkt zum Pankreas hin.

Die Untersuchung selbst wird ergänzt durch eine Beurteilung der benachbarten Organe. Bei Beurteilung der Leber wird auf Lebermetastasen als Hinweis auf einen malignen Prozeß geachtet. Veränderungen, die einem diffusen Leberschaden, insbesondere einem toxisch-nutritiven Schaden oder einer Fettleber entsprechen, können Hinweise auf eine alkoholische Pathogenese auch einer Pankreaserkrankung sein. Gallenblase und Gallenwege werden vor allem im Hinblick auf Steine und den Verschluß beurteilt, um mögliche Ursachen einer Pankreatitis und Folgen eines raumfordernden Pankreasprozesses zu erkennen. Der Nachweis einer Milzvergrößerung ohne gleichzeitigen Leberschaden bedeutet den Hinweis auf eine Milzvenenthrombose infolge eines Pankreasprozesses.

Die Untersuchungsdauer bei Verwendung des beschriebenen real time-Gerätes beträgt unter Einschluß einer Beurteilung der dem Pankreas benachbarten Organe etwa 5 bis maximal 1o Minuten. Bei Verwendung eines Compound-Scan-Gerätes ist die Untersuchung zeitlich gesehen deutlich aufwendiger. Insbesondere, wenn in der beschriebenen Weise auch die benachbarten Organe untersucht werden sollen, muß mit 2o bis 3o Minuten für die Untersuchung gerechnet werden. Dabei unterscheidet sich die Untersuchungstechnik eigentlich nur in 2 Punkten von der Untersuchungstechnik mit einem real time-Gerät. Die erste Orientierung erfolgt bei Verwendung des Compound-Scan-Gerätes meistens im Querschnittsbild. Die Schnittbilder können nicht so lückenlos durch Verschieben des Applikators über den Oberbauch aneinandergereiht werden, sondern man baut sie meist in Zentimeterabständen im Querschnitt auf und legt dann noch einzelne Längsschnitte durch besonders interessierende Bereiche.

2.2. Patienten

Den unten angegebenen Ergebnissen liegt die Untersuchung von 5oo Patienten, die unter dem Verdacht auf eine Pankreaserkrankung in den Jahren 1974 - 1977 in der Medizinischen Universitätsklinik Erlangen stationär aufgenommen wurden, zugrunde. Dabei erfolgte die Ultraschalluntersuchung vor Durchführung einer endoskopisch-retrograden Pankreasgangdarstellung oder einer Angiographie. Dem Untersucher waren lediglich die klinischen Daten und in einem Teil der Fälle Laborergebnisse und die Befunde bei röntgenologischer Magen-Darm-Darstellung bekannt. Ausgewertet wurden die sonographischen Untersuchungsergebnisse dann, wenn bei den Patienten eine endoskopisch-retrograde Pankreasgangdarstellung durchgeführt oder wenigstens versucht wurde. Weiterhin dann, wenn die Ultraschalluntersuchung eine Kontraindikation gegen eine ERCP bedeutete. Schließlich auch dann, wenn bei einer Pankreaserkrankung eine andere Kontraindikation gegen die ERCP bestand (akute Pankreatitis). Voraussetzung war in allen Fällen, daß sich die Diagnose zweifelsfrei durch Operation, Sektion, endoskopisch-retrograde Pankreasgangdarstellung oder eindeutige laborchemische Untersuchungsergebnisse sichern ließ. Wegen Nichtdurchführung der ERCP oder wegen diskrepanter Befunde, die nicht im weiteren Verlauf zweifelsfrei zu klären waren, mußten insgesamt 46 Patienten ausgeschieden werden, so daß die Untersuchungsergebnisse bei insgesamt 454 Patienten gewertet werden konnten.

3. Ergebnisse

Bei insgesamt 423 von 454 untersuchten Patienten war mittels Ultraschall eine Aussage über das Pankreas möglich. Bei den restlichen 31 Patienten (6,8 %) war das Pankreas selbst nicht darstellbar, bzw. die Pankreasregion nicht einsehbar. Als Haupthindernis erwiesen sich gasgefüllte Darmschlingen, insbesondere das Querkolon. Dieses Hindernis ist in manchen Fällen nicht zu umgehen, nämlich dann, wenn der Patient zusätzlich adipös ist oder eine hochstehende Leber mit kleinem stumpfrandigem linken Lappen hat, so daß der Schallweg nicht durch die Leber gelegt werden kann.

Bei den 423 Patienten, bei denen die Ultraschalluntersuchung des Pankreas möglich war, wurden die Ergebnisse zunächst als unauffällig, grenzwertig oder pathologisch klassifiziert. Als unauffällig wurde ein Pankreas angesehen, das einen sagittalen Durchmesser $< 2{,}5$ cm im Kopfbereich und von < 2 cm in den distalen Abschnitten aufwies, und dessen Struktur gleichmäßig war. Nicht selten, d.h. in etwa 1/3 der Fälle war das normal große Pankreas nicht zu identifizieren. Dies war nur zu einem Teil durch schlechtere Untersuchungsbedingungen zu erklären. Besonders bei Patienten im höheren Lebensalter fiel auf, daß auch bei optimalen Untersuchungsbedingungen die Bauchspeicheldrüse nicht eindeutig zu erkennen war. Offensichtlich hatte sie eine ebenso dichte (= zahlreiche Strukturreflexe) Echostruktur wie die Umgebung. Hier sind ja infolge der vielen akustischen Grenzflächen an Gefäßen, Septen, Darmwänden und Fettgewebe sehr viele Echos auf kleiner Fläche vorhanden. Somit wurde es notwendig, eine Untersuchung auch dann als unauffällig zu klassifizieren, wenn die folgenden 3 Bedingungen erfüllt waren: 1. Durch eine bildliche Darstellung der Milzvene, der Aorta und der Vena cava muß gesichert sein, daß vor der Pankreasregion keine akustischen Hindernisse liegen, die einen pathologischen Befund verdecken könnten. 2. Der Abstand zwischen der dorsalen Fläche der Leber und der Aorta bzw. der Vena cava muß < 3 cm sein. Die Messung findet in der Region unmittelbar kaudal der Milzvene statt und setzt natürlich eine annähernd normal konturierte Leber voraus.

3. Durfte in diesem, häufig als "Pankreasloge" bezeichneten Gebiet kein strukturarmer Bezirk vorhanden sein.

Insgesamt wurde ein Normalbefund am Pankreas in 9o Fällen erhoben. Dieses Ergebnis war in 14 Fällen falsch-negativ.
Als pathologisch wurde gewertet, wenn eine umschriebene oder allgemeine Vergrößerung des Pankreas auf 3 cm im Kopfbereich bzw. über 2,5 cm in den distalen Abschnitten gefunden wurde. Der Bereich zwischen 2,5 und 2,9 cm im Kopfbereich bzw. zwischen 2 und 2,4 cm in den distalen Abschnitten wurde als grenzwertig klassifiziert, wenn nicht zusätzliche Argumente aus einer Änderung der Struktur für eine Pankreaserkrankung gefunden wurden. Ein derartiger grenzwertiger Befund ergab sich in immerhin 41 Fällen (9 %). In 32 dieser Fälle ergaben die weiteren Untersuchungen, insbesondere die endoskopisch-retrograde Pankreasgangdarstellung keinen eindeutigen pathologischen Befund am Pankreas. Gehäuft waren in dieser Gruppe aber pathologische Befunde an benachbarten Organen festzustellen. Im einzelnen (s. auch Tabelle 2) fanden sich in 2 Fällen eine Cholelithiasis, in einem Fall ein Gallengangstein, in 3 Fällen ein Morbus Crohn, in 3 Fällen ein Ulcus duodeni und in 3 Fällen ein Zieve-Syndrom. Bei 9 Patienten mit sonographisch grenzwertigem Pankreasbefund bestand dagegen eine Pankreaserkrankung, in 2 Fällen sogar eine maligne.

Bei 292 Patienten wurde sonographisch ein pathologischer Befund gefunden. Dieser bestand meist in einer Vergrößerung des Organs, nur selten isoliert in einer auffälligen Strukturveränderung. In dieser Gruppe fanden sich 15 falsch-positive Befunde. Auch hier waren gehäuft Erkrankungen der benachbarten Organe festzustellen, wie im einzelnen der Tabelle 2 zu entnehmen ist.

In 19o von diesen Fällen war eine weitergehende Differentialdiagnose allein aufgrund sonographischer Kritierien versucht worden. Dabei wurden dieser weiteren Differenzierung folgende für die akute und chronische Pankreatitis, die Pseudozyste und das Karzinom typische Befunde zugrunde gelegt:

Das Pankreaskarzinom zeigt in charakteristischer Weise eine umschriebene Vergrößerung eines Teils des Pankreas. Seine Struktur ist ziemlich homogen und echoarm. Das einzelne Echo zeigt eine geringe Intensität. Die Grenzen sind gewöhnlich scharf und nur bei größeren Tumoren unregelmäßig mit Ausläufern. Eine unscharfe Grenze gegen benachbarte Organe, z.B. die Leber oder auch die Aorta fand sich bei einer Infiltration des Malignoms in diese Organe. Die Abgrenzung eines unauffälligen Restpankreas gegen einen raumfordernden malignen Pankreasprozeß gelang nur in seltenen Fällen bei noch kleinen Tumoren (Abb. 11, 18, 2o).

Von diesem sonographischen Bild eines Karzinoms war eigentümlicherweise der sonographische Befund einer akuten Pankreatitis nicht selten am schwierigsten abzugrenzen. Gerade bei der akuten Pankreatitis lag ja häufig ein Subileuszustand vor, der einen Meteorismus und damit eine Behinderung der Untersuchung verursachte.
Somit waren nicht immer alle Abschnitte des Pankreas darzustellen und es war damit nicht das erste typische Zeichen einer akuten Pankreatitis, nämlich die diffuse Vergrößerung des ganzen Organs sicher nachzuweisen. Im Längsschnittbild zeigte dann auch die akute Pankreatitis eine Vergrößerung des untersuchten Organabschnittes mit einer ziemlich gleichmäßig und von Fall zu Fall durchaus unterschiedlich dichten Struktur.
Im Gegensatz zum Pankreaskarzinom sind die Organgrenzen jedoch typischerweise unscharf und gehen nahezu unmerklich in das umgebene Gewebe über. Das Bild änderte sich bei schweren Verläufen im Laufe der Erkrankung dahin, daß die Struktur weniger dicht und die Grenzen schärfer wurden. Dann ähnelte das Bild sehr dem des Karzinoms. Traten diese strukturärmeren Bezirke im Verlaufe der Erkrankung besonders am Rand des Pankreas auf, so konnten sie als Nekrose bewertet werden (Abb. 6, 7, 9).

Das Bild der chronischen Pankreatitis variiert naturgemäß stark. Die Vergrößerung des Organs kann fehlen, gering oder sehr ausgeprägt sein. Sie kann das gesamte Organ erfassen oder auch nur einen Abschnitt im Kopf- oder im Schwanzbereich.

Typischerweise sind nicht nur die Organgrenzen, sondern vor allem auch das Strukturbild unregelmäßig. Wechselweise finden sich strukturärmere und strukturdichtere Bezirke. In einzelnen Fällen waren helle Einzelreflexe infolge Verkalkung oder auch Gangsteine erkennbar. Bei kleineren, bis 1 cm großen, strukturfreien bis strukturarmen Arealen wurden kleinste Pseudozysten oder erweiterte Gangabschnitte vermutet. Diese Strukturveränderungen wurden auch bei normal großen Organen festgestellt und als pathologisch im Sinne einer chronischen Pankreatitis bewertet (s. auch Abb. 12).

Als typischer Befund einer Pankreaspseudozyste wurde ein scharf begrenzter Bezirk von wenigstens 2 cm Durchmesser, der keinerlei Binnenechos enthielt, angesehen. Die äußere Kontur dieser Pankreaspseudozysten war im übrigen nicht immer, wie bei echten Zysten, z.B. Nierenzysten, gewohnt kugelförmig, sondern sehr häufig auch unregelmäßig. Eine Lagebeziehung zur eigentlichen Pankreasregion war nicht in allen Fällen, insbesondere nicht bei mehrfach voroperierten Patienten herzustellen. Ein sog. Zystenhals war nur in den seltensten Fällen zu erkennen. In einigen Fällen wurden einzelne umschriebene Reflexe in einem Abschnitt einer Pankreaspseudozyste festgestellt. Eine Septierung einer Pseudozyste konnte in keinem Fall eindeutig festgestellt werden.

Nach diesen Gesichtspunkten wurden insgesamt 19o Befunde weiter differenziert, wobei 48 für maligne gehalten wurden. In weiteren 6o Fällen wurde eine chronische Pankreatitis, in 26 eine akute Pankreatitis und in 55 Pankreaspseudozysten vermutet. In 3 Fällen war die Klassifizierung falsch (s. auch Tab. 1 und 5).

Eine Gegenüberstellung der sonographischen Untersuchungsergebnisse und der Befunde bei endoskopisch-retrograder Pankreasgangdarstellung (ERP) findet sich in den Tabellen 2 - 7.

Tabelle 1

Ergebnisse der Ultraschalldiagnostik (n = 454)

kein pathologischer Befund	9o	14	falsch-negativ (2 akute Pankreatitis, 11 chron. Pankreatitis, 1 Karzinom)
grenzwertig	41	32	o.B.
		9	pathologisch (1 akute Pankreatitis, 6 chron. Pankreatitis, 2 Karzinom)
pathologisch	292	15	falsch-positiv
(weiter differenziert	19o	3	falsch klassifiziert)
keine Aussage möglich	31	14	o.B.
		17	pathologisch (2 akute Pankreatitis, 1o chron. Pankreatitis, 5 Karzinom)

Tabelle 2

Abschließende Diagnose: Ausschluß einer Pankreaserkrankung (n = 137)

Ultraschallbefund		ERP	
o.B.	76	61	o.B.
		11	mißlingt *
		3	nicht indiziert
		1	pathologisch
grenzwertig	32	28	o.B.
(2 Gallensteine,		3	mißlingt *
1 Verschlußsyndrom,		1	nicht indiziert
3 M. Crohn,			
3 Ulcus duodeni,			
3 Zieve Syndrom,			
1 P. divisum)			
pathologisch	15	14	o.B.
(1 Cholangitis,		1	pathologisch (Stenose)
4 Ulcus duodeni,			
1 vierfache Magenoperation,			
1 Zieve Syndrom,			
1 atypischer gestielter Leberlappen,			
1 Hufeisenniere,			
1 P. anulare			
keine Aussage möglich	14	11	o.B.
		2	pathologisch
		1	mißlingt

*) 8 BII - Magen, 2 nur Nebenpankreas dargestellt

Tabelle 3

Abschließende Diagnose: akute (akut rezidivierende) Pankreatitis (n = 47)

Ultraschallbefund		E R P	
o.B.	2	1	nicht durchgeführt
		1	o.B.
grenzwertig	1	1	o.B.
pathologisch	42	28	nicht durchgeführt
(entzündlich 12,		3	mißlingt
akut entzündlich 14,		11	pathologisch
Zyste 1,			
nicht differenzierbar 15)			
keine Aussage möglich	2	1	nicht durchgeführt
		1	o.B.

Tabelle 4

Abschließende Diagnose: Pankreaspseudozyste (n = 73)

Ultraschallbefund		E R P
pathologisch	73	1o kontraindiziert *
(Zyste	55)	12 mißlingt
		3 o.B.
		48 pathologisch
		(28 Zyste)

*) Aufgrund des Ultraschallbefundes "Pankreaskopfzyste"

Tabelle 5

Abschließende Diagnose: chronische Pankreatitis (n = 117)

Ultraschallbefund		E R P	
o.B.	11	1	mißlingt
		2	o.B.
		8	pathologisch
grenzwertig	6	3	mißlingt
		3	pathologisch
pathologisch (entzündlich 58, undifferenzierbar 31, maligne 1)	9o	1o	mißlingt
		2	o.B.
		78	pathologisch
keine Aussage möglich	1o	2	mißlingt
		8	pathologisch

Tabelle 6

Abschließende Diagnose : Tumor * (n = 8o)

Ultraschallbefund		E R P	
o.B.	1	1	mißlingt (Choledochus-Ca.)
grenzwertig	2	2	Tumor (1 Papillom)
pathologisch	72	1	kontraindiziert
(maligne 48)		11	mißlingt (2 Stenose Duodenum)
(chron.Pankreatitis 1)		1o	nicht durchgeführt
			(5 Pankreaskarzinome,
			1 mal.Lymphom Milzvene,
			1 Nebennierentumor
			2 Magentumoren
			1 Sarkom im Duodenum)
		3	entzündl.Veränderungen
		47	maligner Pankreasprozeß
keine Aussage	5	1	mißlingt
(1 Lebermetastasen)		1	Papillenkarzinom
		2	maligner Pankreastumor
		1	entzündl.Veränderungen

* 74 Pankreastumoren, 1 malignes Lymphom, 1 retroperiteoneales Sarkom, 1 Nebennierentumor, 1 Sarkom des Duodenum, 1 Magenkarzinom, 1 exophytisch wachsendes Magensarkom

Tabelle 7

Treffsicherheit der Ultraschalldiagnostik im Vergleich zur endoskopisch-retrograden Choledocho-Pankreatikographie (ERCP)

Ultraschall	Diagnostik	ERCP
77,6 % (348)	korrekt	72,6 %* (326)
(16,9 % (76)	o. B.	25,3 % (114)
6o,5 % (272)	pathologisch	47,2 % (212))
6,9 % (31)	inadäquat	13,2 % (59)
-	nicht oder kontraindiziert	11,1 % (5o)
9,1 % (41)	grenzwertig	-
3,1 % (14)	falsch-negativ	2,2 % (1o)
3,3 % (15)	falsch-positiv	o,8 % (4)
1oo % (449)		1oo % (449)

*) Bei Nichtberücksichtigung der nicht- und kontraindizierten Fälle 81,7 %

4. Diskussion

4.1. Diskussion zur Untersuchungstechnik

Die Untersuchungstechnik mit den zur Zeit zur Verfügung stehenden Geräten kann in Bezug auf das Pankreas, wie überhaupt auf die Oberbauchorgane als ausgereift angesehen werden. Dies galt zunächst nur für die Untersuchung mit "real time"-Geräten. Inzwischen wurde die zu einer sicheren Diagnostik notwendige Grauabstufungstechnik aber auch für die Compound-Scanner technisch realisiert. Mit beiden Gerätesystemen läßt sich somit auch ein nicht vergrößertes Pankreas in der Mehrzahl der Fälle identifizieren. Weiterhin sind nicht nur die großen Bauchgefäße, nämlich die Aorta und die Vena cava inverior darstellbar, sondern auch mittelkalibrige Gefäße wie insbesondere die Milzvene und die obere Mesenterialvene. Die Darstellung beider Gefäße ist zur Auffindung des Pankreas und zur Tumordiagnostik wesentlich (18, 42).

Mit der Entwicklung einer ausgereiften und weitgehend standardisierten Untersuchungstechnik verbunden war die Frage der Lehrbarkeit der Ultraschalldiagnostik. Sie wurde ja - und wird noch heute - mitunter in Zweifel gezogen. Der Hauptgrund dafür dürfte sein, daß die Orientierung an einem zweidimensionalen Schnittbild ungewohnt war und ein spezielles topographisch-anatomisches Vorstellungsvermögen voraussetzte. Unterdessen sind die Vorteile dieses Schnittbildverfahrens aber erkannt worden. Sie liegen vor allem in der Tatsache, daß im Gegensatz zu den (röntgenologischen) Summationsverfahren zur Abgrenzung hintereinander gelegener Organe keine Kontrastmittel notwendig sind. Zweifellos erfuhr die Schnittbildmethode auch eine Aufwertung durch die Einführung der ebenfalls zweidimensionalen Computer-Tomographie (CT). Im übrigen wurden in der hier vorliegenden Arbeit die Befunde aller im Ultraschall-Labor der Klinik arbeitenden Kollegen, also auch der "Anfänger" ausgewertet.
In den letzten Jahren war, bedingt durch die zunehmende Nachfrage nach Ultraschallgeräten und dem damit verbundenen Interesse der konkurrierenden Hersteller, eine erhebliche technische Weiterentwicklung der Geräte zu verzeichnen.

Dies ist vom Standpunkt der Gerätebenutzer, auch der wissenschaftlich Tätigen, schon deshalb zu begrüßen, da der klinisch tätige Arzt heute nicht mehr in der Lage ist, selbst technische Entwicklungen an derartigen Großgeräten durchzuführen. Somit ist zu erwarten, daß auch in nächster Zukunft noch einige Verbesserungen möglich werden, soweit das die physikalischen Grundlagen der Ultraschalldiagnostik noch zulassen. Diese Verbesserungen betreffen in erster Linie das nicht ganz zufriedenstellende Auflösungsvermögen der Methode und weiterhin die Grauabstufung.

Das Auflösungsvermögen des Ultraschallverfahrens ist bekanntlich in der Richtung der Schallausbreitung deutlich besser als quer dazu. Bei einer annähernd konstanten Schallgeschwindigkeit in biologischen Geweben (63) ist die Auflösung, definiert als der kleinste Abstand zweier noch getrennt darstellbarer Objekte, in erster Linie von der Länge des einzelnen ausgesendeten Ultraschallimpulses abhängig (35). Die 2 Objektpunkte können nur dann getrennt abgebildet werden, wenn ihr Abstand mindestens so groß ist wie die Impulslänge. Die Impulslänge wiederum ist günstigstenfalls so groß wie die Wellenlänge des ausgesandten Ultraschalls, da sie mindestens eine Schwingung enthält. Somit würde die Erhöhung der Ultraschallfrequenz eine Verbesserung des Auflösungsvermögens in Strahlrichtung bedeuten. Eine Erhöhung der angewendeten Ultraschallfrequenz ist allerdings nur bedingt möglich, da die Schwächung im Gewebe proportional zur verwendeten Frequenz ist. Die Pankreasdiagnostik verlangt aber eine Eindringtiefe von durchschnittlich 1o bis 12 cm, so daß nur Ultraschallfrequenzen bis etwa 3 mHz angewendet werden können. Bei der hier verwendeten Frequenz von 2,5 mHz beträgt das Auflösungsvermögen rechnerisch o,6 mm (35).
Das Auflösungsvermögen quer zur Schallstrahlrichtung ist in erster Linie vom Durchmesser des Schallstrahles abhängig. Auch der Durchmesser der sogenannten Schallkeule ist kleiner und damit günstiger bei höherer Frequenz.

Der Durchmesser einer Schallkeule kann im übrigen nicht exakt angegeben werden, da die Intensität am Rande nicht abrupt, sondern allmählich abfällt. Andererseits ist es nicht möglich, den Durchmesser der Schallkeule am Empfänger durch Anheben der Schwelle beliebig zu verkleinern, da dann schwache Echos völlig unterdrückt würden. Eine Verbesserung der seitlichen Auflösung ist aber, unabhängig von der angewendeten Frequenz durch die Fokussierung des Schwingers möglich, wenn auch nur auf einem relativ kurzen Bereich, wie in Skizze 2 dargestellt. Es ist also denkbar, mit einem Spektrum fokussierter Schwinger immer die Pankreasregion in den Bereich des geringsten Durchmessers und damit in den Bereich des günstigsten seitlichen Auflösungsvermögens zu bringen. Diese Technik wird zur Zeit in der Diagnostik des Prostatakarzinoms erprobt (38).
Eine derartige Fokussierung ist nicht nur bei Anwendung des Compound-Systems möglich, sondern auch bei real time-Geräten, die nach dem Multielement-System (array-Technik) arbeiten, durch entsprechende elektronische Ansteuerung der Schwinger (1).

Eine derartige Verbesserung der Querauflösung kommt in erster Linie der Beurteilung der Gewebeechos zu Gute. Diese ist weiterhin auch noch zu verbessern durch eine exaktere Quantifizierung der Grauwertskala. Mit der heute verfügbaren Technik ist es beispielsweise keinesfalls möglich, eine der röntgenologischen Dichtezahl bei der Computertomographie vergleichbare, exakt reproduzierbare sonographische Messung der Echodichte eines Gewebes durchzuführen. Die für die Differentialdiagnostik wesentliche Strukturbeurteilung (s.o.) bleibt also weitgehend der subjektiven Erfahrung des jeweiligen Untersuchers überlassen. Diese wiederum wird nicht unwesentlich von der schwankenden Qualität des Ultraschallbildes und von den Schwierigkeiten einer exakten Bildeinstellung beeinflußt. Ersteres spielt eine größere Rolle bei dem verwendeten real time-Gerät, letzteres bei den hinsichtlich des Bildaufbaus diffizileren Compound-Scannern.

So gelingt es bis heute nur durch Analyse einer eindimensionalen A-scan Meßstrecke mittels eines Computers, die Intensität und Verteilung der Gewebeechos exakt zu analysieren, wie am Beispiel von Lebererkrankungen nachgewiesen wurde (4o). Wie sinnvoll eine Messung der Gewebedichte auf einer Fläche am B-Bild wäre, zeigten die Untersuchungen Rettenmaiers (51). Er konnte erstmals die subjektive und empirisch gefundene Strukturbeurteilung bei Erkrankungen der Leber durch Helligkeitsmessungen direkt am Bildschirm objektivieren. Beide Verfahren konnten aber bisher nur an einem so großflächigen Organ wie der Leber durchgeführt werden, da nur bei diesen relativ großen Meßstrecken genügend Gewebeechos zur Beurteilung der Struktur vorhanden sind. Voraussetzung einer Messung auch an einem so schmalen Organ wie dem Pankreas sind also neben einer exakteren Grauskala ein besseres laterales Auflösungsvermögen, das mehr Gewebeechos bezogen auf die Fläche zuläßt. Erst dann scheint auch der Versuch einer Umsetzung der Grauwerte in Farbe sinnvoll (5, 14), da ja die Farbumsetzung zunächst das Bild unschärfer werden läßt.

Eine verbesserte Abgrenzung des Pankreas wäre vorstellbar auch durch ein "akustisches" Kontrastmittel in den umgebenen Hohlorganen. So ließe sich der Magen und auch das Duodenum durch Flüssigkeit auffüllen. Flüssigkeit bietet dem Ultraschall keine Grenzflächen und stellt sich somit strukturfrei, also ohne Binnenechos dar. Sie unterscheidet sich also ohne weiteres von der soliden Struktur eines parenchymatösen Organs oder eines Tumors und damit auch vom Pankreas.

Unsere Versuche in dieser Richtung haben aber gezeigt, daß ein flüssigkeitsgefüllter Magen die Bildbeurteilung eher erschwert. So führt der Durchgang des Ultraschalls durch Flüssigkeit zu einer übermäßigen Anhebung - "Überstrahlung" - der dahinterliegenden(Pankreas-)region. Dieses Phänomen gilt ja geradezu als Kennzeichen einer Zyste. Weiterhin bleibt die Flüssigkeit nicht genügend lange statisch in den distalen Magenabschnitten und vor allem im Duodenum liegen, sondern wird durch die oft lebhafte Peristaltik rasch weiterbefördert.

Auch dies erschwert die Beurteilung trotz Verwendung eines real time-Scanners. Eine Art natürliches Kontrastmittel stellt im übrigen die im Duodenum häufig vorhandene Luftblase dar, die zur Abgrenzung des Pankreaskopfes gegen die Leber und eventuell Prozesse in der Leberpforte ausgenützt werden kann.

Bei 31 von insgesamt 454 Patienten (= 6,8 %) war es uns nicht möglich, eine Aussage über das Pankreas zu machen. Diese Erfahrung stimmt mit der anderer Autoren überein. So bezeichnet DOUST (7) in 17 von 118 Fällen die Dicke des Pankreas als "nicht meßbar". HANCKE gibt ohne Zahlen als Hindernisse, ähnlich wie wir, Fettsucht, kleinen linken Leberlappen und Aszites an (23). Ohne genauere Zahlen ist der Arbeit von RETTENMAIER (49) bei einer Angabe von um 5 % Fehldiagnosen und über 8o % korrekten Diagnosen eine "Dunkelziffer" von 1o % zu entnehmen. FONTANA und Mitarbeiter (15) hatten bei einer Untersuchung über die chronische Pankreatitis unter 42 Fällen 7 inadäquate Ergebnisse. SCHNEEKLOTH (53) fand in den meisten Fällen einer akuten Pankreatitis keine Möglichkeit einer Ultraschalldiagnostik des Pankreas.

Diese Rate von etwa 7 % inadäquater Untersuchungen läßt sich durch wiederholte Untersuchungen und vorherige Behandlung mit Polysiloxan- oder Pankreasfermentpräparaten sowie auch Einläufen nach unserer Erfahrung noch um etwa 2 % vermindern. Allerdings muß dabei der Vorbereitung zur Ultraschalldiagnostik die gleiche Aufmerksamkeit gewidmet werden, wie der Vorbereitung zu einem eingreifenderen und aufwendigeren diagnostischen Verfahren. Eine Reduzierung der Zahl inadäquater Untersuchungen ist natürlich schon deswegen anzustreben, da sich in dieser Gruppe Patienten mit chronischer Pankreatitis und sogar Karzinomen fanden (s. Tabelle 5,6). Wir selbst waren noch vor Abschluß dieser Studie der Ansicht, daß sich inadäquate Untersuchungen nahezu ausschließlich bei normal großem Pankreas und bei akuter Pankreatitis mit Subileus finden würden und daß raumfordernde Prozesse trotz Luftüberlagerung gewöhnlich zu erkennen sein müßten.

Pankreasgröße

Die Entscheidung normal-pathologisch wird in erster Linie aus der Feststellung normal großes - vergrößertes Organ getroffen (8, 11, 13, 58, 6o, 62). Exakte Zahlenangaben, die wir zu dieser Differenzierung im übrigen schon früher angegeben haben (42), sind unseres Erachtens unbedingt notwendig, da vor allem der noch weniger erfahrene Untersucher dazu neigt, ein besonders klar dargestelltes Organ als "zu groß" zu empfinden. Wichtig ist es weiterhin, die direkt am Pankreas verlaufende Milzvene klar zu erkennen und nicht zum sagittalen Durchmesser zuzurechnen. Sie weist einen Durchmesser von immerhin 6 - 12 mm (bei Stauung) auf.

Da die intensiveren Reflexe an der Organoberfläche, die auf dem Bildschirm eine geometrische Ausdehnung haben, zur Umgebung gerechnet werden, wird verständlicherweise der sonographisch gemessene sagittale Durchmesser des Pankreas im Vergleich zu den aus der Anatomie bekannten Maßen (Dicke zwischen 2 und 3 cm), zu schmal gefunden. So gibt DOUST (7) als oberste Grenze 12 - 15 mm an bei der Compound-Scan-Technik. HANDCKE (23) sieht eine Dicke von 1 - 3 cm als normal an. Dagegen sind HASSANI, HOLM und KRATOCHWIL (24, 25, 34) der Ansicht, daß das normale Pankreas bei Verwendung einer Compound-Scan-Technik nur in seltenen Fällen überhaupt zu sehen ist. VAN KAICK (17) hat vorgeschlagen, als Maß für die Größe des Organs nicht den sagittalen Durchmesser, sondern das Volumen - berechnet aus der Fläche im Längs- und Querschnittsbild - zu wählen. Wir selbst sind aber der Ansicht, daß bei den starken Schwankungen besonders des vertikalen Durchmessers und der Form des Pankreaskopfes auch diese Methode nicht zu besseren Ergebnissen führt.

Der von uns gewählte Kompromiß eines grenzwertigen Befundes stellt natürlich auch keine ideale Lösung dar. Er sollte aber gerade bei Einsatz des Ultraschalls als Screening-Methode geeignet sein, eine begrenzte Zahl von Patienten herauszufiltern, bei denen eine weitergehende Pankreasdiagnostik sinnvoll ist.

Dies gilt vor allem auch im Hinblick auf das Karzinom, das ja allenfalls bei noch geringer Größe (also noch im Niveau des Pankreas liegend) operabel ist.

Wenn auch bei 32 von 41 Fällen (s. Tabelle 1) als grenzwertig klassifizierter Befunde keine Pankreaserkrankung mit der weitergehenden Untersuchung, insbesondere der endoskopisch-retrograden Pankreasgangdarstellung gefunden wurde, so fällt doch hier wie ebenso bei den falsch-positiven Ergebnissen (s. unten!) eine relativ hohe Zahl von Umgebungserkrankungen auf (s. auch Tabellen 1, 2). Vielleicht bieten diese Ergebnisse einen weiteren Anhalt dafür, daß die Beteiligung des Pankreas an Umgebungsprozessen oder auch Allgemeinerkrankungen, wie dies ja bei der Leber viel besser dokumentiert ist, vor allem mangels geeigneter diagnostischer Möglichkeiten bisher zu wenig beachtet wurde (19). So basieren die bisherigen Erfahrungen einer Mitbeteiligung des Pankreas an anderen Erkrankungen in allererster Linie nur auf mit durchaus unterschiedlicher Technik durchgeführten Untersuchungen über die exkretorische Leistung (19).

Übereinstimmend werten alle Autoren die Vergrößerung als das entscheidende sonographische Kriterium einer Pankreaserkrankung (7, 8, 11, 13, 24, 25, 34, 58, 6o, 62).

4.3. Sonographische Pankreasstruktur

Die Veränderungen der Pankreasstruktur werden bis heute noch wenig beachtet. Dies war zunächst gerechtfertigt, da bei den älteren Gerätesystemen die Struktur eines Gewebes nur schlecht zu beurteilen war. Seit allgemeiner Verwendung der Grauabstufung ist diese Vernachlässigung der Strukturbeurteilung aber nicht mehr gerechtfertigt. Unseres Erachtens ist die Beurteilung der Struktur sogar entscheidend für die Differentialdiagnostik der Pankreaserkrankung. Nur dadurch ist es möglich, eine Unterscheidung zwischen benignen und malignen Prozessen, also vor allem zwischen der chronischen Pankreatitis und dem Pankreaskarzinom zu versuchen und die vielfach geäußerte Ansicht, eine derartige Unterscheidung wäre nicht möglich und sogar nicht zulässig, zu widerlegen (8, 25, 53). Die Ansicht dieser Autoren ist aber

verständlich, da eine Differenzierung allein aufgrund der Art der Vergrößerung etwa in dem Sinne diffuse Vergrößerung = Pankreatitis und umschriebene Vergrößerung = Tumor, natürlich nicht möglich ist. Bekanntlich gibt es vor allem im früheren Stadium eine durchaus isolierte Form der chronischen Pankreatitis, begrenzt auf den Pankreaskopf oder auch den Pankreasschwanz (52). Gerade diese prognostisch günstigeren Fälle würden dann aufgrund einer isolierten Vergrößerung als potentiell maligne angesehen und zu Unrecht einer operativen Therapie zugeführt.

Am Anfang einer Beurteilung der sonographischen Pankreasstruktur steht die Überlegung, wo - d.h. an welchen anatomischen Strukturen - diese Gewebeechos überhaupt entstehen. Hier sind die bisherigen Kenntnisse aber noch sehr gering. Gesichert erscheint zunächst nur, daß aufgrund des oben angegebenen Auflösungsvermögens die zu erkennenden Gewebeveränderungen noch im makroskopischen Bereich liegen müssen. Gesichert ist weiterhin, daß Steine, also auch Pankreasgangsteine, durch helle Reflexe und bei paralleler bis annähernd paralleler Anordnung der verwendeten Ultraschallstrahlen durch einen Schallschatten gekennzeichnet sind. Dieser entsteht durch nahezu totale Reflexion des Ultraschalls an der Steinoberfläche. Ein Schallschatten findet sich allerdings erst ab einer Steingröße von etwa 6 mm, wie wir selbst an Gallensteinen experimentell nachweisen konnten. Verkalkungen müssen im übrigen sehr intensiv sein, um einen Schatten zu verursachen. Sie sind aber ebenfalls durch sehr helle Echos gekennzeichnet (Abb. 13 - 15).

Weiterhin wurde übereinstimmend von einigen Autoren beobachtet, daß ein hoher Bindegewebeanteil in einem biologischen Gewebe zu einer Vermehrung der Gewebeechos führt. Das ist sowohl beim hier verwendeten Gerätesystem, als auch bei Compound-Scannern aufgefallen, zunächst bei einer vermehrten Strukturdichte der zirrhotischen Leber (4o, 51). Diese Beobachtung kann man aber auch z.B. bei der Verlaufskontrolle zytostatisch oder radiotherapeutisch behandelter und damit regressiv veränderter Tumoren machen (32).

Gerade bei den noch unbehandelten,schnellwachsenden Tumoren sieht man im Gegenteil eine Abnahme der Gewebeechos hinsichtlich Zahl und Intensität. Im Extremfall sahen wir bei Tumoren, die aus großen Einzelzellen bestanden, wie z.B. einem Plasmozytom, praktisch keine Gewebeechos (Abb. 23).

Von den parenchymatösen Organen zeigt die Leber gewöhnlich das relativ dichteste Strukturmuster, während die Milz oder das Nierenparenchym weniger und schwächere Gewebeechos verursachen.

Insgesamt ist also vorläufig anzunehmen, daß die Gewebeechos an kleinen Gefäß-Bindegewebsbündeln und -septen entstehen, sowie eventuell auch an der Oberfläche von zu Läppchen geordneten größeren Zellverbänden (29, 51).

Weiterhin besteht wohl auch ein Zusammenhang zwischen Wassergehalt eines Gewebes und seiner sonographischen Darstellung. Es ist hier zunächst leicht verständlich daß bei hohem Wassergehalt die Schalleitung besser wird infolge eines geringeren Intensitätsverlustes. Den extremen Fall stellt ja strukturfreie Flüssigkeit dar. Als beweisend beispielsweise für eine Zyste wird ja geradezu das Fehlen einer Schwächung des Ultraschalls angesehen.
Der Flüssigkeitsgehalt eines Gewebes scheint aber auch auf die Zahl und die Intensität der Gewebeechos Einfluß zu haben. Dies könnte bedingt sein durch die Vergrößerung des Impedanzsprunges an der Grenze eines Zellverbandes zum bindegewebigen Septum. Aber auch die Zunahme der Zahl der akustisch wirksamen Grenzflächen durch vermehrten Flüssigkeitsgehalt ist denkbar, z.B. infolge eines interstitiellen Ödems.
So beobachteten wir bei akutem Nierenversagen infolge Intoxikation oder einer entzündlichen Erkrankung, die pathologisch-anatomisch sowohl durch die "trübe Schwellung" der einzelnen Zellen als auch durch interstitielles Ödem gekennzeichnet ist, neben einer sehr strukturarmen Dickenzunahme des Nierenparenchyms auch nicht selten eine ziemlich dichte Struktur des angeschwollenen Parenchymmantels. Einen derartigen Effekt hat für die Verfettung im Bereich der Leber RETTENMAIER (51) als Lupeneffekt bezeichnet und mit einem Auseinanderweichen reflektierender Grenzflächen zu erklären versucht.

Gerade bei der Vermehrung des Fettgehaltes erscheint uns diese Erklärung aber nicht ohne weiteres plausibel. Würde man eine Volumenzunahme als Ursache des Auseinanderweichens vorhandener reflektierender Strukturen annehmen, so müßte gleichzeitig immer eine Vergrößerung der Leber bei Verfettung vorliegen oder eine Fettleber weniger Hepatozyten enthalten als eine normale.

Überhaupt scheinen die sonographischen Veränderungen, die durch Zunahme des Fettgehaltes der Zellen oder auch des interstitiell vorhandenen Fettgewebes entstehen, uneinheitlich zu sein. So ist für die Fettleber sonographisch eine dichte Struktur mit sehr intensiven Einzelreflexen geradezu charakteristisch. Dagegen sind fettreiche Bauchdecken strukturarm. Vermehrter Fettgehalt um das Nierenbecken herum wird sonographisch wiederum als eine Verbreiterung des aus zahlreichen und intensiven Echos bestehenden Nierenbeckens "gesehen".

Leider sind experimentelle Untersuchungen zu dieser sonographischen Gewebedifferenzierung an isolierten Organen nur wenig aufschlußreich, da sich an einem Leichenorgan die natürlichen Bedingungen des lebenden Organs nur schwer nachahmen lassen. Hinsichtlich des Pankreas wurde bei Verwendung eines älteren bistabilen Compound-Scan-Systems (13) eine etwas dichtere Struktur als die der Leber, der Niere oder der Milz beschrieben. Bei Injektion mit Kochsalz in die Gefäße ließ sich ein ödematös vergrößertes Organ mit einer Abnahme der Echostrukturen nachahmen (13).

Versucht man nun die sonographische Struktur des Pankreas aufgrund der oben geschilderten, an anderen Organen gefundenen Erkenntnisse zu beurteilen, so fällt zunächst auf, daß die Struktur des "normalen" Pankreas uneinheitlich ist. Sie scheint tatsächlich ziemlich häufig dicht zu sein und sich deswegen gegenüber der Umgebung auch bei Verwendung der modernen Grauabstufungstechniken nicht von vornherein und eindeutig abgrenzen zu lassen.

Unsere Erfahrung, daß sich das dicht strukturierte Pankreas vor allem bei älteren Patienten findet, spricht wohl dafür, daß die dichte Struktur das sonographische Pendant einer Lipomatose sein könnte. Aber auch eine Fibrose der Drüse sollte sich nach den oben angestellten Überlegungen als sonographisch dicht darstellen. Bei fehlendem eindeutigen Krankheitswert dieser Veränderungen ist die dichte, gleichmäßige Struktur ebenso wie die häufiger bei jüngeren Patienten gefundene gleichmäßige echoarme Struktur als sonographischer Normalbefund einzustufen. Im übrigen sahen wir sowohl eine dichte als auch eine echoarme gleichmäßige Struktur auch beim sogenannten "Zustand nach akuter Pankreatitis" mit noch bestehender exkretorischer Insuffizienz.

4.3.1. Akute Pankreatitis

Bei akuter Pankreatitis findet sich - soweit die Beurteilung nicht durch Meteorismus verhindert ist - eine diffuse Vergrößerung des Organs. Während aber die meisten Autoren (24,25,34,5o) die Struktur als echoarm schildern, fanden wir immer wieder im Anfangsstadium der Erkrankung zunächst ein dichtes bis sehr dichtes Echomuster bei guter Schalleitung. Dies kann man zwanglos durch das entzündliche Ödem in der oben besprochenen Weise erklären: Die Schalleitung ist durch den Flüssigkeitsgehalt verbessert und das Ödem sorgt für mehr reflektierende Grenzflächen. Als wichtiges weiteres Kriterium gilt für uns die unscharfe Organgrenze (s. Abb. 6,9). Sie entsteht durch eine ödematöse Flüssigkeitsanreicherung auch im umgebenden parapankreatischen Gewebe.

Bei unkompliziertem Verlauf wird in Tagen das Organ kleiner, die äußere Kontur schärfer und die Struktur gleichmäßig echoärmer (Abb. 7).

Von besonders klinischer Bedeutung ist bei der akuten Pankreatitis die Verlaufsüberwachung zur Erkennung von Komplikationen. Die typische Nekrose stellt sich nämlich sonographisch als umschriebener strukturarmer Auflockerungsbezirk dar. Wir sahen sie nicht selten vor den klinischen Zeichen einer Verschlechterung des Krankheitsbildes. Sie findet sich interessanterweise häufig im Randgebiet des Pankreas.

Bei einem besonders eindrucksvollen Fall diagnostizierten wir eine zunehmend ausgedehnte Nekrose nach 1o-tägiger Verlaufsüberwachung. Bei der Laparotomie zwei Tage später wurde eine (inoperable) Totalnekrose festgestellt. Bei der Sektion fand sich aber dann ein erhaltenes Pankreas in einer total nekrotischen Umgebung (Abb. 7,9).

Es ist einsichtig, daß eine mild verlaufende akute Pankreatitis nicht ohne weiteres sonographisch nachzuweisen ist (s. Tab. 3). Im übrigen unterscheidet sich das Bild einer akuten Pankreatitis natürlich nicht von dem einer akut rezidivierenden Pankreatitis.

4.3.2. Pankreaspseudozyste

Als Komplikation der akuten Pankreatitis spielt die Pseudozyste eine diagnostisch und therapeutisch wichtige Rolle. Sie ist von allen Pankreaserkrankungen am leichtesten sonographisch festzustellen und stellt daher von Anfang an eine Art Domäne der sonographischen Oberbauchdiagnostik dar (13,16,31,37,48,6o,62). Im Idealfall hat sie nur flüssigen Inhalt und ist daher, da völlig strukturfrei, ohne weiteres gegenüber soliden Raumforderungen zu differenzieren. Auch bei kleineren Einschlüssen, wie kalzifizierten Gebilden, umschriebenen Einblutungen und Ähnlichem ist sie noch als Pseudozyste zu erkennen. Ist der Inhalt jedoch weitgehend verändert, sei es durch eine diffuse Blutung oder durch einen zusätzlichen entzündlichen Prozeß, so bilden sich zunehmend Grenzflächen und es entsteht damit der Eindruck eines soliden Prozesses. Die Pankreaspseudozyste ist dann sozusagen neutral nur noch als Raumforderung zu klassifizieren. Wir selbst fanden bei 73 Pankreaspseudozysten mit einem Durchmesser von 2 cm und mehr in 55 Fällen ein für eine Pseudozyste typisches Bild. Dagegen konnten wir in 18 Fällen nur eine Vergrößerung des Pankreas feststellen (s. auch Tab. 4).

Dem Nachweis eines sogenannten Zystenhalses wurde im übrigen unseres Erachtens zu viel Aufmerksamkeit gewidmet. Seine Darstellung wäre natürlich zur Bestimmung des Ausgangspunktes sinnvoll. Sie gelingt aber doch nur in selteneren Fällen (48,49,5o).
Das früheste Entstehen einer Zyste nach einer akuten Pankreatitis sahen wir einmal innerhalb von 14 Tagen.

In wenigen Einzelfällen beobachteten wir auch das Auftreten und Verschwinden einer Pankreaspseudozyste nach mehreren Wochen.

Ein Zystadenom ist nach unserer Erfahrung nicht von einer Pankreaspseudozyste zu unterscheiden. Ebenfalls können wir nicht der Beobachtung (64) zustimmen, daß Zystadenome typischerweise septenartige Strukturen aufweisen oder eine erkennbar vermehrte Schallschwächung verursachen (s. auch Abb. 15-19).

4.3.3. Chronische Pankreatitis

In dieser Auswertung werden unter chronischer Pankreatitis alle die entzündlichen Pankreaserkrankungen zusammengefaßt, bei denen nicht reversible pathologisch-anatomische Veränderungen bestehen bleiben, die sich in der Regel am Pankreasgangsystem nachweisen lassen; naturgemäß werden vielfach die Untersuchungen im Stadium einer Exazerbation oder eines akuten Schubes vorgenommen, da diese Studie an Krankenhauspatienten durchgeführt worden ist. Nicht einbezogen wurden bei der Klassifizierung in das Bild der chronischen Pankreatitis die Patienten, bei denen eine größere Pankreaspseudozyste der dominierende sonographische Befund war.

Neben einer mehr oder weniger ausgeprägten Verkalkung, die für die chronisch-kalzifizierende Pankreatitis (52) pathognomonisch ist, finden sich bei einer chronischen Pankreatitis noch folgende pathologisch-anatomische Veränderungen: Das Gangsystem ist bis in den Bereich der kleineren und auch kleinsten Gänge erweitert. Zusätzlich finden sich am Gangsystem kleine und kleinste Zystchen. Weiterhin findet man Veränderungen im Sinne einer Fibrose, einer Sklerose sowohl des Pankreas als auch des peripankreatischen Gewebes, sowie eine Atrophie und ein entzündliches Ödem. Häufig resultiert daraus eine Vergrößerung des Organs, während die Atrophie mit einer Verkleinerung des Organs als absolutes Endstadium einer chronischen Pankreatitis selten zu sein scheint (52).

Alle Veränderungen können diskret oder massiv, umschrieben oder das gesamte Organ umfassend sein.
Daraus erklärt sich aber zwanglos das beschriebene und zunächst empirisch gefundene sonographische Bild einer chronischen Pankreatitis mit Vergrößerung und unregelmäßiger, mindestens abschnittsweise dichter Struktur. Weiterhin ist klar, daß diskrete Veränderungen der Ultraschalldiagnostik entgehen können. Dementsprechend sahen wir falsch-negative Befunde bei der chronischen Pankreatitis ohne Zyste in 11 von 117 Fällen (s. Tabelle 5, s. Abb. 1o-15 (7,44).

4.3.4. Pankreastumoren

Das Karzinom des Pankreas ist von der Lage her häufiger im Kopfbereich gelegen, insbesondere wenn man, wie auch in der vorliegenden Studie, an der Papille entstandene Karzinome einbezieht (2). Neben umschriebenen Tumoren gibt es anscheinend auch diffuse über das ganze Organ ausgebreitete (2). Histologisch handelt es sich meist um Adenokarzinome, anaplastische sowie medulläre Karzinome (2).

Ihr sonographisches Strukturbild gleicht daher (malignen) Tumoren anderer Organe. Es besteht aus wenig intensiven, ziemlich gleichmäßig verteilten Gewebeechos. Eine ungleichmäßigere Strukturverteilung, allerdings ohne ausgesprochen strukturdichte Bezirke, scheint sich nur bei makroskopischen Veränderungen (z.B. zentraler Erweichung) zu ergeben. Dieses sahen wir im Gegensatz etwa zum Befund beim Nierentumor, eher selten bei Pankreastumoren kleinerer oder mittlerer Größe. Insgesamt scheint also die histologische Art des Tumors eine untergeordnete Rolle im Hinblick auf das Strukturbild zu spielen. Immerhin können wir die Ansicht mancher Autoren (34), das Pankreaskarzinom sei dicht strukturiert insofern unterstützen, als wir vereinzelt auch schon ziemlich dicht und gleichmäßig strukturierte Pankreaskarzinome gesehen haben. Dagegen fanden wir, daß nur größere Karzinome eine unregelmäßige äußere Begrenzung haben und daß die als "Pseudopodien" bezeichneten Ausläufer selten sind (5o).

Konturunregelmäßigkeiten sind also keinesfalls als Unterscheidungsmerkmal zur Pankreatitis geeignet. Als Hinweis auf die Infiltration in ein benachbartes Organ, z.B. die Leber oder die Aorta, sehen wir die fehlende Abgrenzbarkeit dieser Organe an. Die Einbeziehung von Darmschlingen kann zu einem veränderten Tumorbild führen. Unabhängig von dem Entstehungsort des Tumors entsteht das typische kokardenartige Strukturbild des Darmtumors mit Einschluß heller zentraler Reflexe (Lumen!) (43, Abb. 22).

Außerhalb dieser Studie beobachteten wir bisher 2 Insulinome im Stadium der Metastasierung. Diese bereits größeren Tumoren waren hinsichtlich ihrer Struktur von einem Karzinom nicht zu unterscheiden. Sie zeigten wenig Gewebereflexe.

4.3.5. Differentialdiagnostik der Pankreaserkrankungen

Aufgrund der dargestellten, für die verschiedenen Pankreaserkrankungen typischen Strukturveränderungen, die mit der Ultraschalldiagnostik nachzuweisen sind, scheint es uns durchaus gerechtfertigt, eine Differentialdiagnose der Pankreaserkrankungen mit Ultraschall zu versuchen und sich nicht nur auf die Klassifizierung pathologisch-nicht pathologisch zu beschränken. Allerdings ist diese weitere Differenzierung nur in einem Teil der Fälle möglich. Sie gelingt nicht bei nur relativ diskreten Veränderungen und bei fehlender Organvergrößerung. In diesen Fällen reicht die Zahl der überhaupt möglichen Gewebereflexe nicht zu einer differentialdiagnostischen Beurteilung aus. Weiterhin gelingt eine Differenzierung natürlich nur bei guten Untersuchungsbedingungen. Eine Differenzierung konnten wir selbst in 2/3 der Fälle vornehmen, wobei nur 3 von 19o Fällen eindeutig falsch klassifiziert worden sind. Diese 3 Fälle zeigen die Grenzen einer an sich möglichen Differentialdiagnostik auf. Es kann ja sowohl die akute wie die chronische Pankreatitis oder die Pankreaspseudozyste die Folge eines noch kleinen Karzinoms sein, das den Gang stenosiert hat, wobei dann die Symptome der Folgekrankheit auch im sonographischen Bild überwiegen und das kleine Karzinom nicht zu erkennen ist.

Darüberhinaus kann ein Karzinom auch in einer chronischen Pankreatitis entstehen, obwohl ja bisher eine eindeutige ätiologische Beziehung des Karzinoms zur chronischen Pankreatitis nicht gesichert ist (52). Das ähnliche Bild eines Tumors und einer Nekrose sowie auch manchmal einer akuten Pankreatitis sollte dazu führen, die Klinik nicht völlig bei einer differentialdiagnostischen Beurteilung des Ultraschallbildes außer acht zu lassen.

4.3.6. Ultraschallgezielte Feinnadelbiopsie

Natürlich liegt die Möglichkeit einer Unterscheidung zwischen benignem Pankreaspseudotumor und malignem Prozeß mittels einer ultraschallgezielten Feinnadelbiopsie auf der Hand. Wir selbst haben diese Methode ja in Form der ultraschallgezielten perkutanen Feinnadelbiopsie zunächst zur Differentialdiagnostik von Läsionen in der Leber eingeführt (41). Bei Punktion auch anderer Tumoren im abdominellen und retroperitonealen Bereich konnten wir (61) wie andere Autoren (21,25,55) zeigen, daß diese Methode praktisch risikofrei und treffsicher ist. Dementsprechend wurde von uns diese Methode auch zur Pankreasdiagnostik angewandt. Es zeigte sich aber, wie unseres Erachtens zu erwarten, daß die Punktion zwar technisch durchführbar und risikoarm ist, daß ihr diagnostischer Wert aber überschätzt wird. Dies war ja nach den Erfahrungen mit der Nadelpunktion intraoperativ zu erwarten (3). Es ist nicht möglich, mit einer oder wenigen Punktionen auszuschließen, daß nicht doch neben dem Punktionsort ein kleines Karzinom sitzt. Gewertet werden kann also nur der positive Fall eines Malignomnachweises. Diese Diagnose war bei den meisten publizierten Fällen, wie auch bei unseren eigenen Untersuchungen, aber schon von vornherein aufgrund des Ultraschallbildes angenommen worden.

Aus diesen Gründen erscheint uns die Feinnadelpunktion des Pankreas nur in wenigen besonders gelagerten Einzelfällen eine diagnostische Hilfe zu sein. Sie kann sicherlich nicht generell die Ergebnisse der sonographischen Pankreasdiagnostik verbessern.

4.4. Differentialdiagnostik

Die Differentialdiagnostik von Pankreaserkrankungen in Bezug auf die Nachbarorgane ist besonders hinsichtlich der Zysten und Tumoren interessant. Fälschlich als Pankreaspseudozyste interpretiert werden können vor allem Zysten der linken Niere, der linken Nebenniere und der Milz. Bei Feststellung einer Zyste ist also ihre klare Abgrenzung von den Nachbarorganen notwendig. Bei der Frau gilt dies natürlich auch noch für die Ovarialzyste, da Pankreaszysten nicht selten erstaunlich weit aus der Pankreasregion verlagert sind, besonders auch bei voroperierten Patienten (42). Zu vermeiden ist auch die Verwechslung eines flüssigkeitshaltigen, womöglich stenosierten Magens oder einer verlagerten Gallenblase mit einer Pankreaspseudozyste (37).

Bei Karzinomen können die Tumoren der Nebenniere, der retroperitonealen Lymphknoten, sowie retroperitoneale Sarkome als Pankreaskarzinome fehlgedeutet werden (s. auch Tabelle 6). Sie sind manchmal, keinesfalls immer, besonders nicht bei zunehmender Größe an ihrer Lagebeziehung zur oberen Mesenterialvene vom Pankreastumor, der vor diesem Gefäß liegt, zu unterscheiden. Der Tumor der benachbarten Magen- und Darmabschnitte unterscheidet sich vom Pankreaskarzinom meist durch seine spezielle kokardenartige Struktur (43). (Abb. 22,23).

In diesem Zusammenhang sei auch auf die Schwierigkeit, einen gefundenen Pankreasprozeß, wie z.B. ein Karzinom oder eine Zyste, dem richtigen Pankreasabschnitt zuzuordnen, hingewiesen. Die sonographische Zuordnung ist hier nämlich erstaunlich diskrepant zum Befund bei ERCP oder auch bei der Operation.

Zu erklären ist dies vielleicht dadurch, daß die Lage des raumfordernden Prozesses bei der sonographischen Untersuchung vorwiegend deskriptiv in der Weise erfolgt, daß ein Tumor, der mit dem größten Umfang rechts der Aorta liegt, dem Pankreaskopf zugeordnet wird. Bei Lage vor der Aorta wird er dem Pankreaskorpus und bei Lage links der Aorta der Pankreasschwanzregion zugerechnet. Andererseits können sich aber raumfordernde Prozesse, nicht nur Zysten, in Abhängigkeit von den umgebenen Organen von ihrem Entstehungsort weg entwickeln. Erklärbar ist die falsche Zuordnung eines Korpuskarzinoms zum Pankreaskopf beispielsweise auch aus der unterschiedlichen Längsachse des Kopfes und der distalen Pankreasabschnitte wie in Skizze 3 dargestellt ist.

4.5. Treffsicherheit

Der Vergleich der eigenen Ergebnisse mit den Ergebnissen anderer Autoren ist nur bedingt möglich, da sich in der Literatur nur relativ wenige Arbeiten mit einer größeren Fallzahl und gleichartig angelegten Untersuchungsbedingungen finden. RETTENMAIER (5o) gibt global bei 182 Patienten mit den Symptomen oder Zeichen einer Pankreatitis eine Treffsicherheit von 8o % an. Bei 43 Patienten mit Pankreaskrebs wurde die Diagnose sonographisch 38mal gefunden. Seine falsch-negativen Ergebnisse schätzt er auf 5 % (49). WALLS (6o) fand bei 86 Patienten 7 falsch-positive und 8 falsch-negative Befunde. ENGELHARDT und BLAUENSTEIN (16) konnten bei 39 Patienten mit Pankreaskarzinom 27mal die korrekte Diagnose sonographisch stellen (bistabiles Compound-Scan-System).

FEINBERG verglich wie wir die Ergebnisse der Ultraschalluntersuchung mit denen der ERCP und fand bei 11 Fällen einer gesicherten Pankreatitis 1omal mit Ultraschall und 7mal mit der ERCP die richtige Diagnose.

4 Fälle einer Pankreaspseudozyste wurden mit Ultraschall, 3 mit der ERCP richtig diagnostiziert. Mit Ultraschall wurden bei 1o Fällen 9 Pankreaskarzinome, mit der ERCP dagegen nur 5 gefunden (12).

Zweifellos ist es schwierig, bei einem so heterogenen klinisch diagnostischen Problem wie der Diagnose von Pankreaserkrankungen eine korrekte Studie hinsichtlich der Treffsicherheit durchzuführen. Im Tiermodell läßt sich aber dieses Problem erst recht nicht nachvollziehen, da die Anatomie und Topographie des Pankreas stark abweicht. Eine klinische Studie bietet also die einzige Möglichkeit einer Beurteilung der Treffsicherheit der Ultraschalldiagnostik. Dabei scheint der Vergleich der zu prüfenden Ultraschallmethode mit einer in gleichartiger Fragestellung angewendeten und bewährten Methode noch der relativ beste Weg. Die Auswertung der Untersuchungsergebnisse nur bei gesicherter pathologischer Diagnose beispielsweise (s.oben) führt sicherlich zu einer zu hohen Angabe der Treffsicherheit. Allerdings muß gesichert sein, daß diese letztere Vergleichsmethode auch wirklich optimal beherrscht wird. Dies muß beispielsweise bei den oben dargestellten Ergebnissen von FEINBERG bezweifelt werden.

In unserem Hause treffen diese Bedingungen in erster Linie für die endoskopisch-retrograde Pankreasgangdarstellung (ERCP) als Vergleichsmethode zu (33). Die Pankreasangiographie kam zum Vergleich nicht, die Computertomographie noch nicht in Betracht. Dabei kann natürlich nicht bestritten werden, daß die Angiographie eine in der Pankreasdiagnostik brauchbare Methode ist. Allerdings ist sie hinsichtlich ihrer Treffsicherheit der ERCP sicherlich nicht gleichwertig, da die Diagnostik der chronischen Pankreatitis angiographisch schwierig und unsicher ist und da die Pankreaskarzinome sich nicht in so idealer Weise gefäßreich darstellen lassen wie beispielsweise die Nierentumoren (4).

Besonders reizvoll wäre natürlich der Vergleich der Ultraschalldiagnostik mit der Computertomographie. Bei letzterer Methode handelt es sich ja von der Entstehung her um ein unterschiedliches, vom Ergebnis her aber um ein ähnliches Verfahren, nämlich ein Schnittbildverfahren.

Eine abschließende Bewertung dieser Methode scheint derzeit noch nicht möglich, da eine stürmische technische Weiterentwicklung im Gange ist. Die inzwischen vor allem von amerikanischen Autoren gemachten Ergebnisse mit der Computertomographie bei Pankreaserkrankungen bestätigen allerdings unsere noch relativ geringeren Erfahrungen. So fand SHEEDY und Mitarbeiter (54) von 4o Pankreaskarzinomen 31 mit der Computertomographie. Gleichzeitig konnten sie in 12 Fällen einen Tumor der Nachbarorgane bzw. eine Pankreatitis nicht von einem Pankreaskarzinom unterscheiden. Darunter war eine Pankreatitis, 5 maligne Lymphome, 2 Aneurysmen und ein retroperitonealer Tumor. Bei 68 Patienten, die keine Pankreaserkrankung hatten, ergaben sich 2 falsch-positive Diagnosen. 1o Untersuchungen waren insgesamt inadäquat, davon hatten 5 Patienten ein Karzinom. STANLEY und Mitarbeiter (57) führten 326 Computertomographie-Untersuchungen durch. 26 (7 %) waren "suboptimal". Von 218 unauffälligen Befunden waren 26 Fälle auch bei der weiteren Diagnostik unauffällig. 14 Befunde stellten sich als falsch-negativ heraus, wobei immerhin 12 Pankreaskarzinome waren. In 178 Fällen wurde keine weitere Diagnostik aufgrund des unauffälligen Befundes bei der Computertomographie durchgeführt. 5omal wurde ein Pankreaskarzinom vermutet. In 36 Fällen ließ sich diese Diagnose bestätigen, in 4 Fällen konnte ein Pankreaskarzinom später ausgeschlossen werden, bei den restlichen 1o Patienten fehlt eine endgültige Bestätigung durch Operation oder auch Sektion. HAAGA und Mitarbeiter (22) halten die Computertomographie für die sicherste Methode im Vergleich zu Angiographie, ERCP und Ultraschalldiagnostik. Dabei fällt allerdings auf, daß nur ein geringer Teil seiner 192 Computertomographie-Untersuchungen mit den anderen Methoden verglichen wurden.
So fand er bei 16 Fällen einer chronischen Pankreatitis 6 Fehldiagnosen mit der Computertomographie und 1o Fehldiagnosen mit der Ultraschalldiagnostik. Bei 7 Pankreaskarzinomen konnten 5 mit der Computertomographie, 3 mit der Ultraschalldiagnostik gefunden werden.

Bei 36 unauffälligen Pankreata ergaben sich mit der Computertomographie 2 und mit der Ultraschalldiagnostik 6 falsch-positive Befunde. Daraus ließe sich insgesamt eine Rate von 38 % sonographischer Fehldiagnosen im Vergleich zu 2o % Fehldiagnosen mit der Computertomographie errechnen. Oberraschenderweise hält dieser Autor auch die Computertomographie für die billigere Methode im Vergleich zur Angiographie und zur endoskopisch-retrograden Pankreasgangdarstellung.

Insgesamt zeigt sich, daß die Computertomographie in der Diagnostik der Pankreaserkrankungen ähnliche Probleme hat wie die Ultraschalldiagnostik. So ist es zunächst nicht immer möglich, das normale Pankreas eindeutig gegen die Nachbarorgane abzugrenzen. Weiterhin kommen, vielleicht noch häufiger als bei der Ultraschalldiagnostik, Verwechslungen von Pankreastumoren mit Tumoren der benachbarten Organe in Betracht. Die Unterscheidung zwischen Zysten und soliden Tumoren ist aufgrund der Dichtezahl leicht. Dagegen fehlen sichere Kriterien bisher zu einer Unterscheidung zwischen chronischer Pankreatitis und Pankreaskarzinom. Schließlich ist die Untersuchung bei Darmgasüberlagerungen zwar im Gegensatz zur Ultraschalldiagnostik noch möglich, aber durch dabei entstehende Streifenartefakte auch behindert (22,28,54,57).

In der vorliegenden Studie haben wir versucht, durch eine große Fallzahl die Unregelmäßigkeiten jeder klinischen Studie, die diagnostische und therapeutische Methoden von großer Konsequenz für den Patienten einschließt, möglichst klein zu halten. Es ist ja kaum möglich, eine derartige Studie als echte Doppelblindstudie durchzuführen.
Dabei ist aber natürlich auch damit zu rechnen, daß durch die Erfahrung, die im Laufe einer derartigen Studie erworben wird, auch eine Änderung in der Beurteilung und möglicherweise sogar in die Indikation der Untersuchung eintreten. Dies gilt nicht nur für die zu untersuchende Methode, sondern auch für die Vergleichsmethode.

In unserem Falle ist z.B. die Erkennung der Pankreaskopfzyste inzwischen als (relative) Kontraindikation zu einer ERCP geworden. Schließlich muß auch mit Fehldiagnosen der Vergleichsmethode gerechnet werden. So ist keinesfalls auszuschließen, daß Fälle einer chronischen Pankreatitis zwar zu einer Pankreasvergrößerung geführt haben, daß aber die zu einer Diagnose mittels ERCP typischen Gangveränderungen fehlen. Ein Teil der falsch-positiven Ergebnisse bei chronischer Pankreatitis können so zustandekommen.

Insgesamt hat aber der Vergleich der Ultraschallbefunde zu denen der endoskopisch retrograden Pankreasgangdarstellung nun doch gezeigt, daß die Ultraschalldiagnostik eine sehr geeignete Methode zur Pankreasdiagnostik geworden ist. Dabei ist zu berücksichtigen, gerade auch im Vergleich zur ERCP, daß es sich um eine ungefährliche und wenig aufwendige Methode handelt. Dementsprechend hatte auch die ERCP in der letzten Zeit eine Einschränkung hinsichtlich ihrer Indikation erfahren, dadurch daß in allererster Linie nur Patienten, bei denen eine Operation in Betracht kommt, untersucht werden (33).

Interessant ist aber auch der Vergleich der Ultraschalldiagnostik mit anderen Methoden, die zu einer Screening-Untersuchung geeignet sind. Dazu zählt trotz vorhandener Strahlenbelastung auf alle Fälle die röngenologische MDP mit spezieller Berücksichtigung der duodenalen C-Schlinge als einer in der Oberbauchdiagnostik weit verbreiteten Methode. Wir selbst konnten MDP-Befunde in 1o1 unserer Fälle zum Vergleich heranziehen. Dabei wurden nicht alle diese röntgenologischen Untersuchungen in unserem Hause und mit der Technik des "hypotonen Duodenums" durchgeführt (Tab. 8). Es ergab sich in Bezug auf das Pankreas in 63 Fällen ein unauffälliger Befund. Diese Befunde müßten insofern, als sich in dieser Gruppe 8 größere Pankreaspseudozysten, 1o chronische Pankreatitiden und 8 Karzinome fanden, als falsch-negativ klassifiziert werden.

In 38 Fällen bestand der Verdacht auf eine Pankreaserkrankung aufgrund einer Impression (6) oder Veränderungen an der duodenalen C-Schleife. In 8 dieser Fälle wurde mit den anderen Methoden keine Erkrankungen am Pankreas gefunden. Auch andere Untersucher haben die Ergebnisse der Ultraschalldiagnostik mit der röntgenologischen Magen-Darm-Passage verglichen. So fand WALLS (6o) in 52 von 7o Fällen einen korrekten Befund bei der röntgenologischen Untersuchung. FONTANA (15) sah in 3o von 42 Fällen einer chronischen Pankreatitis schon Hinweise bei der röntgenologischen Magen-Darm-Passage.

Es ist kaum notwendig, darauf hinzuweisen, daß die Pankreaszielaufnahme wohl die geeignete Methode zum Nachweis von Pankreaskalk und damit der kalzifizierenden Pankreatitis ist. WALLS (6o) hat auch die Ergebnisse der Ultraschalldiagnostik mit der Szintigraphie in einem Teil der Fälle verglichen, wobei er bei 38 szintigraphischen Untersuchungen des Pankreas (Selen-Methionin) 1o Fehldiagnosen fand. Insgesamt ist aber der Wert der Pankreasszintigraphie trotz weiterentwickelter Technik nicht sehr hoch, so daß sie kaum als isoliert einzusetzendes Verfahren, sondern allenfalls als Ergänzung zu anderen (radiologischen) Methoden sinnvoll angewendet werden kann (39,45).

Schließlich ist auch der Wert der Laboruntersuchungen bei den verschiedenen Pankreaserkrankungen unterschiedlich. Zweifellos ist die akute Pankreatitis eine klinische und vor allem laborchemische Diagnose. Allerdings verlassen die Laborwerte schon im Hinblick auf eine sichere Verlaufsbeobachtung. Auch die chronische Pankreatitis kann aufgrund einer exkretorischen Insuffizienz diagnostiziert und gesichert werden. Allerdings ist dazu nur eine aufwendigere Sonderuntersuchung geeignet, der Sekretin-Pankreozymin-Test (59). Weniger aufwendige Methoden zur Diagnostik einer exkretorischen Insuffizienz wie die Bestimmung des Stuhlfettes oder des Chymotrypsins sind nicht genügend zuverlässig (46).

Tabelle8

Röntgenologische Untersuchungsbefunde (MDP mit Duodenum)
n = 1o1

Röntgenologischer Befund:	Abschließende Diagnose des Pankreas				
	o.B.	akute Pankreatitis	chron. Pankreatitis	Zyste	Karzinom
MDP o. B.	37	-	1o	8	8
Impression	5	-	-	6	-
Veränderungen am duodenalen C	3	-	14	7	3

4.6. Schlußbetrachtung

Unsere hier vorgestellten Erfahrungen und Ergebnisse sollten geeignet sein, nachzuweisen, daß das Ultraschallverfahren einen wichtigen Stellenwert in der Pankreasdiagnostik hat. Besondere Vorteile sind, daß sie bei verschiedenen Pankreaserkrankungen eingesetzt werden kann. Weiterhin ist die Methode risikofrei und erfordert nur einen geringen zeitlichen und (auf lange Sicht gesehen) apparativen Aufwand. Diese letzteren Punkte bedeuten sicherlich einen Vorteil gegenüber der Computertomographie, die eindeutig teurer ist und zwar kein hohes Risiko, aber doch eine eindeutige Strahlenbelastung mit sich bringt. Diese Strahlenbelastung ist besonders hoch, wenn die Computertomographie in der Oberbauchdiagnostik ungezielt eingesetzt werden wird . Im Vergleich zur Computertomographie erscheint mindestens zur Zeit die Ultraschalldiagnostik in der Differentialdiagnostik der Pankreaserkrankungen überlegen. Es gelingt bei Verwendung der geeigneten Technik (s.oben) in einer hohen Fallzahl, eine treffsichere Unterscheidung zwischen entzündlichen Pankreaserkrankungen, Pankreaskarzinomen und erst recht Pankreaspseudozysten, wie wir in der vorliegenden Studie nachweisen konnten. Damit ist die Ultraschalldiagnostik unseres Erachtens geeignet, an den Stellen, an denen eine endoskopisch-retrograde Pankreasgangdarstellung beispielsweise nicht durchgeführt werden kann, mindestens auch teilweise die weitergehende präoperative Diagnostik zu übernehmen.

Ganz besonders ist die Ultraschalldiagnostik zweifellos aus den genannten Gründen als Screening-Methode bei Verdacht auf eine Pankreaserkrankung anwendbar. Dies gilt zumal, da bei den oft uncharakteristischen Oberbauchbeschwerden ja in der gleichen Sitzung ohne größeren zeitlichen Aufwand der Nachweis oder Ausschluß der häufigsten Gallenblasenerkrankung, nämlich des Steines möglich ist.

Weiterhin kann eine Vorfelduntersuchung der Leber mit Differenzierung zwischen "unverdächtig" und "Bild eines diffusen Leberschadens" vorgenommen werden. Es läßt sich also ein großer Teil der Organe, die zur Oberbaucheinheit gehören, in kurzer Zeit diagnostisch erfassen. Dies ist natürlich auch bis zu einem gewissen Grade mit der Computertomographie möglich. Zu bedenken ist aber hier die bei der Zunahme der Zahl der notwendigen Scans auch deutlich zunehmende Strahlenbelastung. Aufgrund dieser Strahlenbelastung ist auch die ja gerade bei der Oberbauchdiagnostik häufige Wiederholung von Untersuchungen nicht ohne weiteres vertretbar.

Es erscheint uns heute allerdings noch nicht möglich, im Sinne einer Krebsvorsorge ein Patientenkollektiv (etwa Männer jenseits des 5o. Lebensjahres) durchzuuntersuchen und Pankreastumoren im symptomlosen und vielleicht dadurch noch kurablen Stadium zu finden. Voraussetzungen für erste Untersuchungen in dieser Richtung ist noch eine weitere Verbesserung der Grautechnik und der Auflösung, wie oben festgestellt. Nur dann kann gesichert sein, daß auch kleine Tumoren, die also noch im Niveau des Pankreas liegen, einigermaßen regelmäßig zu erkennen sind (vergleiche auch Abb. 18).

Erläuterungen zu den Abbildungen

Bei den den Abbildungen beigegebenen Skizzen wurden folgende Abkürzungen verwendet:

Ao = Aorta
BD = Bauchdecken
D = Darmschlingen
G = Gallenblase
L = Leber
Ls = Längsschnittbild (siehe Skizze)
MV = Milzvene
N = Nekrose
Qs = Querschnittbild (siehe Skizze)
P = Pankreas
R = Niere
S = Schallschatten
Sr = Schrägschnitt
T = Tumor
Vc = Vena cava inferior
Vm = Vena mesenterica superior
WS = Wirbelsäule (Vorderkante)
Z = (Pseudo-) Zyste

Raster bei allen Abbildungen 2 cm. Im Längsschnitt rechte Bildseite = caudal, im Querschnitt rechte Bildseite = linke Seite des Patienten

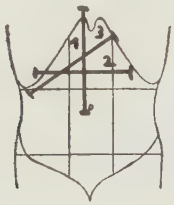

1 = Längsschnittebene
2 = Querschnittsebene
3 = Schrägschnitt

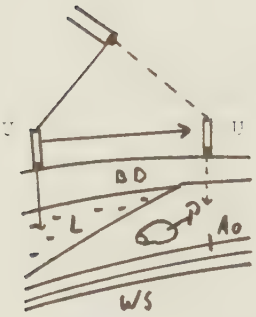

a) Compound-Contact-Scan:
Der Ultraschallschwinger wird mit der Hand geführt, das Bild wird langsam auf einer Speicherröhre aufgebaut.

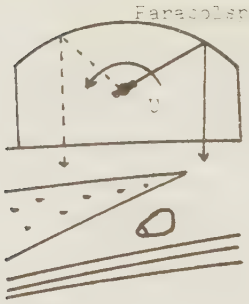

b) Mechanische real time Technik:
Das Bild wird schnell mit Hilfe rotierender Schwinger (U) über einen Parabolspiegel aufgebaut.

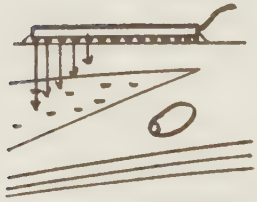

c) Array- Technik:
Das Bild wird schnell durch elektronische Ansteuerung multipler Schwinger aufgebaut.

Abb. 1 a - c
B-Bild Techniken

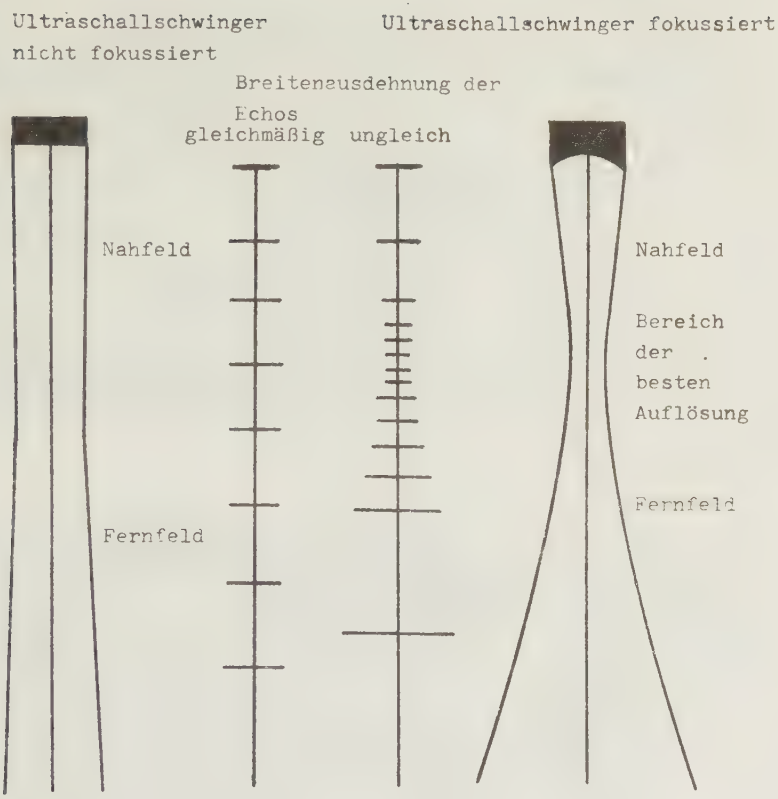

Abb. 2
Unterschiedliche seitliche Auflösung bei nicht fokussiertem und bei fokussiertem Schwinger. Auf einer kurzen Strecke erreicht der fokussierte Schwinger ein deutlich besseres seitliches Auflösungsvermögen. Der nicht fokussierte Schwinger erzeugt dagegen ein gleichmäßigeres Bild

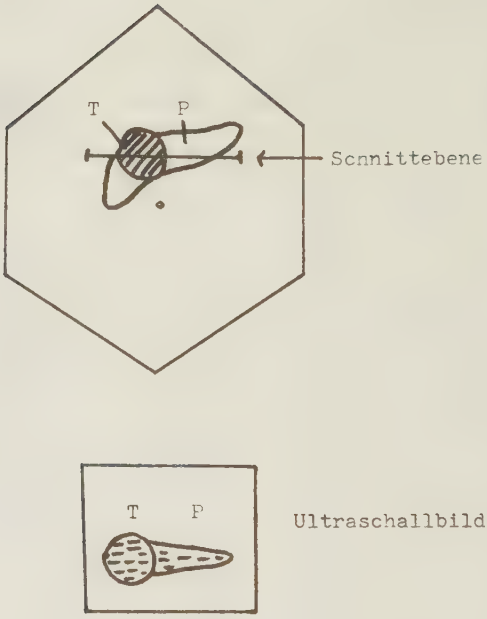

Abb. 3

Falsche Interpretation eines Pankreascorpuscarcinoms als Kopfcarcinom im Ultraschallbild, - als Folge einer nicht der Längsachse des Pankreas entsprechenden Untersuchungsebene.
(siehe Text)

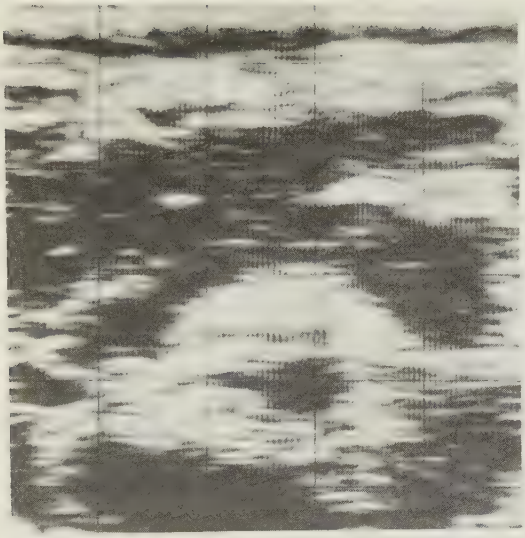

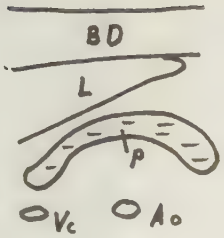

Abb. 4
Unauffälliges Pankreas.
Die Struktur gleicht der Leber (Qs)



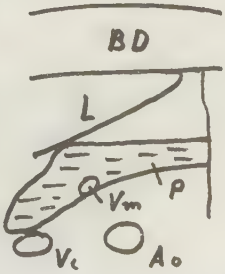

Abb. 5
Unauffälliges Pankreas.
Struktur dichter als Leber. (Qs)





Abb. 6
Akute Pankreatitis (Zu beachten ist die unscharfe Organgrenze). Qs

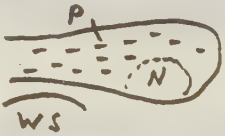

Abb. 7
Akute Pankreatitis mit beginnender Nekrose (N). Qs Korpus und Schwanz



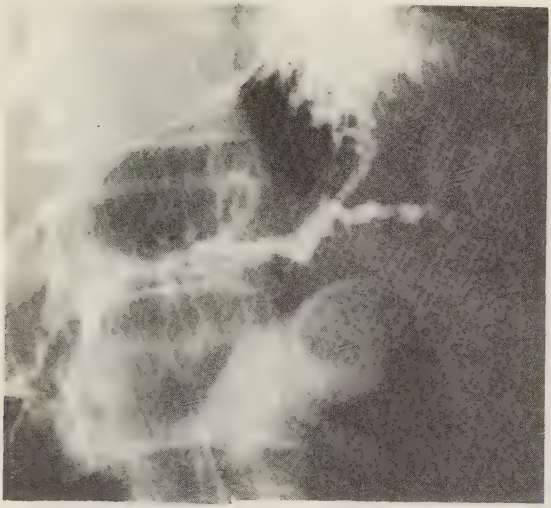

Abb. 8 a

Chronische Pankreatitis (ERCP) mit nur geringen Gangveränderungen.



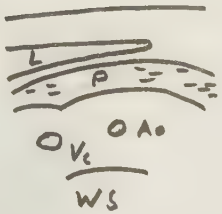

Abb. 8 b

Chronische Pankreatiti (Diskrete Struktur- unregelmäßigkeit bei noch normaler Größe) Qs



Abb. 9 a u. b

Pankreaspseudozyste mit Anschluß
an das Gangsystem. Ls





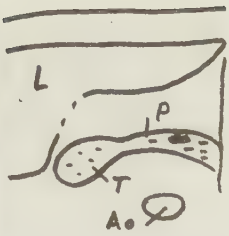

Abb. 10
2 cm großes Pankreaskopfcarcinom, zu beachten ist der Unterschied der Struktur des Carcinoms und des Restpankreas

Abb. 11
2 cm große Pseudozyste. Links davon durch einen Luftreflex gekennzeichnet das Duodenum. Zu beachten ist die Schallverstärkung hinter Zyste

Beide Abbildungen Qs



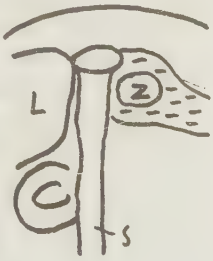

ZUSAMMENFASSUNG

Zur Überprüfung des Stellenwertes der sonographischen Pankreasdiagnostik wurde der Ultraschallbefund von 454 Patienten ausgewertet. Bei allen Patienten war die abschließende Diagnose zweifelsfrei zu klären. Weiterhin wurden die Ergebnisse der Ultraschalluntersuchung denen der endoskopisch-retrograden Pankreasgangdarstellung gegenübergestellt. Es zeigte sich, daß mit Ultraschall in insgesamt 418 von 449 Fällen (93,1 %) eine Beurteilung des Pankreas möglich war. Dabei war bei insgesamt 348 von 449 Fällen (77,6 %) die Diagnose korrekt. In 41 Fällen (9,1 %) ergab sich sonographisch ein grenzwertiger Befund. In insgesamt 29 Fällen (6,4 %) war die sonographische Diagnose falsch.

Auf dieser Basis wurde versucht, den sonographischen Befund einer pathologischen Pankreasveränderung weiter zu differenzieren. Es konnte gezeigt werden, daß nicht nur die Pankreaszysten von soliden Pankreastumoren und -pseudotumoren aufgrund des Fehlens von Binnenreflexen unterschieden werden können, sondern daß sich auch bei einer diffizileren Betrachtung der sonographischen Struktur des Pankreas klare Hinweise auf die Art der zugrunde liegenden Krankheit finden lassen. So erwies sich als typisch für die akute Pankreatitis eine gleichmäßige Vergrößerung des ganzen Organs mit verschwimmenden Organgrenzen und dichter, gleichmäßiger Struktur. Bei einer engen Verlaufsbeobachtung stellte sich als charakteristischer Befund einer Nekrose eine umschriebene Strukturauflockerung am oder im Pankreas heraus. Somit ist die Ultraschalldiagnostik wahrscheinlich die einzige bildgebende Methode, die zur Verlaufsüberwachung der akuten Pankreatitis geeignet ist.

Die chronische Pankreatitis zeigt dagegen ein sehr ungleichmäßiges Bild. Es kann sowohl eine mehr oder weniger ausgeprägte Vergrößerung des gesamten Organs, als auch die umschriebene Vergrößerung nur eines Abschnittes, wie beim Tumor, finden. Charakteristisch ist wieder die sonographische Struktur. Hier findet sich ein unregelmäßiges Strukturbild mit Abschnitten dichter stehender Echos. Einzelne helle Reflexe sind für Verkalkungen charakteristisch. Insgesamt ist aber gerade die Diagnose einer nur gering ausgeprägten chronischen Pankreatitis mit Ultraschall am schwierigsten. Dies zeigt sich auch daran, daß die oben erwähnten Fehldiagnosen alle den Nachweis oder Ausschluß einer chronischen Pankreatitis betroffen haben.

Das Pankreaskarzinom schließlich zeigt sich als umschriebene Vergrößerung eines einzelnen Abschnittes. Die Struktur besteht aus wenigen schwachen Echos. Manchmal sind Ausläufer des Tumors zu erkennen. Fehlen Grenzlinien gegen benachbarte Organe, so ist eine Infiltration in dieses Organ anzunehmen.

In zwei Dritteln der pathologisch eingestuften Pankreata gelang diese weitere Differenzierung allein aufgrund des Ultraschallbefundes. Dabei wurde nur in 3 von 19o Fällen eine falsche Differentialdiagnose gestellt.

Im Vergleich zur ERCP schneidet in der Treffsicherheit die Ultraschalldiagnostik etwas schlechter ab. Dies basiert in erster Linie wiederum auf der Schwierigkeit im Ausschluß oder im Nachweis einer geringergradigen chronischen Pankreatitis. Oberlegen zeigte sich die Ultraschalldiagnostik in der Erkennung von Pankreaszysten. Als Vorteil der Ultraschalldiagnostik erweist sich auch die Ungefährlichkeit der Methode im Vergleich zu der doch mit einem gewissen Risiko belasteten ERP.
Eine Arbeitsteilung beider Methoden in der Form, daß die Ultraschalldiagnostik breit, die ERP dagegen gezielt präoperativ eingesetzt wird, bietet sich daher an. Damit erweist sich aber die Ultraschalldiagnostik als die geeignete, großzügig anwendbare Screening-Untersuchung des Pankreas, da sie im Vergleich zu anderen als Screening-Methoden in Frage kommenden diagnostischen Methoden - beispielsweise der Szintigraphie oder der konservativen Röntgendiagnostik - wesentlich bessere Ergebnisse bringt. Dabei ist es heute allerdings noch nicht möglich, bei einem bestimmten Patientenkollektiv im Sinne einer Krebsvorsorge-Untersuchung Pankreastumoren im klinisch-latenten Stadium herauszufinden. Voraussetzung für diesen Einsatz der sonographischen Pankreasdiagnostik ist eine weitere technische Verbesserung der Ultraschallgeräte mit dem Ziel einer besseren Auflösung im Pankreasgebiet mittels speziell fokusierter Schwinger.

LITERATUR

1. Alais, P., Fink, M. Richard, B., J. Perrin :

   A holographically focusing array for real time B echography and 3 D investigation.
   3. Weltkongreß Ultraschall in der Medizin, San Francisco 1976

2. Becker, V. :

   Allgemeine Pathologie der Bauchspeicheldrüse.
   In: Forell, M.M.: Pankreas.
   Handbuch der inneren Medizin, III, 6, S. 3-58
   Springer Berlin Heidelberg New York 1976

3. Bodner, E. :

   Das Problem der intraoperativen Abklärung von Pankreaskopftumoren.
   Langenbecks Arch. Chir. 333, (1973), 165 - 19o

4. Boijsen, E.:

   Angiography in Pancreatic Disease. In: Forell, M.M.:
   Pankreas.
   Handbuch der inneren Medizin, III, 6, 284 - 3oo
   Springer Berlin Heidelberg New York 1976

5. Bronson, N.R., N.C. Pickering :

   Real-Time-Color 8-Scan Ultrasonography.
   J. clin. ultrasound 3, 191 - 197 (1977)

6. Donald, I.:

   Use of Ultrasonics in Diagnosis of Abdominal Swelling
   Brit. Med. J. (1974), 1154 - 1172

7. Doust, B.D., J.D. Pearce :

   Gray-Scale Ultrasonic Properties of the normal and inflames Pancreas.
   Radiology 12o (1976), 653 - 657

8. Doust, B.D. :

The Use of Ultrasound in the Diagnosis of Gastroenterological Disease.
Gastroenterology 7o (1976), 6o2 - 61o

9. Duncan, J.G., Imrie, C.W., L.H. Blumgart :

Ultrasound in the Management of acute Pancreatitis.
Brit. J. Radiol. 49 (1976), 858 - 862

1o. Engelhart, G., U.W. Blauenstein :

Ultrasound in the diagnosis of malignant pancreatic tumours.
Gut (197o), 443 - 449

11. Engelhart, G., U.W. Blauenstein :

Ultraschall-Diagnostik am Oberbauch.
Schattauer Stuttgart New York 1972

12. Feinberg, S.B., Schreiber, D.R., R. Goodale :

Comparison of Ultrasound Pancreatic Scanning and Endoscopic Retrograde Cholangiopancreatograms: A Retrospective Study.
J. clin. ultrasound 5 (1977), 96 - 1oo

13. Filly, R.A., A.K. Freimanis :

Echographic Diagnosis of Pancreatic Lesions.
Radiology 96 (197o), 575 - 582

14. Flinn, G.S. :

Gray Scale Color Coding of Abdominal B-Scan Ultrasonograms.
J. clin. ultrasound 3 (1975), 179 - 185

15. Fontana, G., Bolondi, L., Conti, M., Flicchi, G., Gullo, L., Caletti, G., G. Labo :

An Evaluation of Echography in the Diagnosis of Pancreatic Disease.
Gut (1976), 228 - 234

16. Freimanis, A.K., W.M. Asher :

Development of Diagnostic Criteria in Echographic Study of Abdominal Lesions.
Amer. J. Roentgenol. 1o8 (197o), 747 - 754

17. Gai, H., Van Kaick, G., W.J. Lorenz :

Echographische Meßwerte des normalen und pathologischen Pankreas.
Ultraschalldiagnostik 76,Heidelberg 1976

18. Ghorashi, B., W.R. Rector :

Gray Scale Sonographic Anatomy of the Pancreas.
J. clin. ultrasound 5, (1977), 25 - 29

19. Goebell, H. :

Gastrointestinaltrakt und Pankreas. In: Forell, M.M.: Pankreas.
Handbuch der inneren Medizin III/6 866 - 872,
Springer Berlin Heidelberg New York 1976

2o. Gohr, H., Th. Wedekind :

Der Ultraschall in der Medizin.
Klin. Wschr. 19 (194o), 25 - 29

21. Goldberg, B.B. :

Ultrasonic Aspiration Biopsy Techniques.
J. clin. ultrasound (1976), 141 - 151

22. Haage, J.R., Alfidi, R. J., Havrilla, Th.R., Tubbs, R., Gonzales, L., Meanex, Th. F., M.A. Corsi :

Definitive Role of CT Scanning of the Pancreas.
Radiology 124 (1977), 723 - 73o

23. Hancke, S.:

Ultrasonic Scanning of the Pancreas.
J. clin. ultrasound 4 (1976), 223 - 23o

24. Hassani, N. :

Ultrasonography of the Abdomen.
Springer New York Heidelberg Berlin 1976

25. Holm, H.H., Kristensen, J.K., Rasmussen, St.N., Pedersen, J.F., S. Hancke :

Abdominal Ultrasound. Munksgaard Copenhagen 1976

26. Holmes, J.H., D.H. Howry :

Ultrasonic Diagnosis of Abdominal Diseases.
Amer. J. Dig. Dis. 8 (197o), 12 - 25

27. Howry, D.H., W.R. Bliss :

Ultrasonic Visualisation of soft tissue Structures of the Body.
J. Lab. Clin. Med. 4o (1952), 579 - 592

28. Van Kaick, G., Lorenz, D., Kilian, J., Redlich, H., W.J. Lorenz:

Kombinierte echographische und computertomographische Untersuchungen im Abdominal- und Retroperiteonealraum.
Ultraschalldiagnostik 76 , Heidelberg 1976

29. Kelly, E., Okuyama, D., Fr. J. Fry:

Ultrasonic Differentiation of Normal Liver Structure as a Function of Age ans Species.
6th Internat. Congress on Acoustics, Tokyo 1968

3o. Kikuchi, Y., Uchida, R., Tanaka, K., T. Wagai :

Early Cancer Diagnosis through Ultrasonics.
J. Acoust. Soc. Am. 29 (1957), 824 - 833

31. Kilcoyne, R.F., Wilson, St.D., S.E. Hoke :

Pancreatic Pseudocyst diagnosed by B-Scan.
Dig. Dis. 2o (1975), 1o59 - 1o62

32. Kobayashi, T., Takatani, O., Hattori, N., K.Kimura:

Clinical Investigation of Ultrasonotomographic Patterns of Malignant Abdominal Tumors in Special Reference to the Changes of ists Pattern after Antineoplastic Treatment.
Med. Ultrasonics 11 (1973), 29 - 34

33. Koch, H., Belohlavek, D., Schaffner, O., L. Demling :

Endoskopisch-retrograde Cholangio-Pankreatikographie (ERCP).
Internist 17, (1976), 197 - 2o3

34. Kratochwil, A. :

Ultraschalldiagnostik in der Inneren Medizin,
Chirurgie und Urologie
Thieme Stuttgart 1977

35. Kresse, H. :

Grundlagen der Deutung des Ultraschall-Echobildes in der
medizinischen Diagnose.
Elektromedizin 13 (1968), 169 - 183

36. Krüger, J., E. Pfeiffer :

Verbesserte Aussagekraft der Pankreas-Szintigraphie durch
elektronische Subtraktion.
Röntgen-Berichte 6 (1977), 35 - 39

37. Leopold, G.R. :

Pancreatic Echography: a new Dimension in the Diagnosis of
Pseudocyst.
Radiology 1o4 (1972), 365 - 369

38. Loch, E.-G., Gaca, A., G. Wessels :

Klinisch experimentelle Ergebnisse bei Ultraschalluntersuchungen
der Prostata.
Ultraschalldiagnostik 76, Heidelberg 1976

39. Löffler, P.-G., Schneider, C., H. Haug :

Fortschritte der Diagnostik des Pankreas durch Kombination
röntgenologischer und nuklearmedizinischer Untersuchungsmethoden.
Fortschr. Röntgen. 117 (1972), 2oo - 212

4o. Lorenz, W.J., van Kaick, G., Lorenz, A., Doll, J., Geissler, M., R. Bader :

Computer analysis of the A-Scan for the detection of generalized diseases of the liver.
Proc. 2nd European Congress on Ultrasonics in Medicine.
American Elesvier Publishing Co New York 1975

41. Lutz, H., Weidenhiller, S., G. Rettenmaier :

Ultraschallgezielte Feinnadelbiopsie der Leber.
Schweiz. med. Wschr. 1o3 (1973), 1o3o - 1o33

42. Lutz, H., Petzoldt, R., Hofmann, K.-P., W. Rösch :

Ultraschalldiagnostik bei Pankreaserkrankungen
Klin. Wschr. 53 (1975), 419 - 424

43. Lutz, H., R. Petzoldt :

Ultrasonic Pattern of Space Occupying Lesions of the Stomach and the Intestine.
Ultrasound in Med. & Biol. 2 (1976), 129 - 132

44. Lutz, H., Petzoldt, R., H.F. Fuchs :

Ultrasonic diagnosis of chronic pancreatitis.
Acta gastroent. belg. 39 (1976), 458 - 464

45. Miale, A., Antunez, A.R., W.M. Gill :

Pancreas Scanning after ten years.
Sem. Nucl. Med. 2/3 (1972), 2o1 - 219

46. Phillip, J.:

Chronische Pankreatitis.
Med. Welt 27 (1976), 287 - 291

47. Rasmussen, S., Holm, H.H., Kristensen, J.K., H. Barlebo :

Ultrasonically-guided Liver Biopsy.
Brit. med. J. (1972), 2, 5oo - 5o2

48. Rettenmaier, G. :

Ultraschalluntersuchungen im Pankreasgebiet.
Fortschr. Med. 89 (1971), 1279 - 1284

49. Rettenmaier, G.:

Pankreasdiagnostik mit der Ultraschallschnittbildmethode.
Dtsch.med.Wschr. 98 (1973), 1975 - 1977

5o. Rettenmaier, G.:

Leistungsfähigkeit der Sonographie bei Erkrankungen der Bauchspeicheldrüse.
1. Hamburger Medizinisches Symposium 1975

51. Rettenmaier, G. :

Lebersonographie.
Thieme Stuttgart 1977

52. Sarles, H., J. Sahel :

Die chronische Pankreatitis. In: Forell, M.M.: Pankreas.
Handbuch der inneren Medizin III/6, 737 - 83o
Springer Berlin Heidelberg New York 1976

53. Schneekloth, G., Frank, T., G. Albers:

Ultraschalltomographie abdomineller Organe und der Schilddrüse im Grey-Scale-Bild.
Enke Stuttgart 1977

54. Sheedy, P.F., Stephens, D.H., Hattery, R., R.L. MacCarty:

Computed Tomography in the Evaluation of Patients with Suspected Carcinoma of the Pancreas.
Radiology 124 (1977), 731 - 737

55. Smith, E.H., Bartrum, R.J., Chang, Y.C., D´Orsi, C.J., Lokich, J., Abruzzese, A., J. Dantono :

Percutaneous Aspiration Biopsy of the Pancreas under Ultrasonic Guidance.
New Engl. J. Med. 17 (1975), 825 - 828

56. Soldner, R., W. Krause :

Ultraschall-Scanner mit hoher Bildfolge für die medizinische Diagnostik.
Biomed. Technik 16 (197o), 87 - 89

57. Stanley, R.J., Sagel, St.S., R.G. Levitt:

Computed Tomographic Evaluation of the Pancreas.
Radiology 124 (1977), 715 - 722

58. Suber, J., Templeton, A., K. Bishop:

Sonographic Diagnosis of Pancreatic Lesions.
Am. J. Radiol. 116 (1972), 4o6 - 412

59. Tympner, F., Domschke, W., Koch, H., L. Demling :

Sekretin-Pankreozymin-Test.
Dtsch.med.Wschr. 32 (1974), 1611 - 1615

6o. Walls, W.J., Gonzalez, G., Martin, N.L., A.W. Templeton:

B-Scan-Ultrasound Evaluation of the Pancreas.
Radiology 114 (1975), 127-134

61. Weidenhiller, S., Lutz, H., R. Petzoldt :

Ultraschallgezielte Feinnadelpunktion von Abdominal- und Retroperitonealtumoren.
Med.Klin. 7o (1975), 973 - 976

62. Weill, F., Becker, J., Heriot, G., Krähenbuhl, J., J. Walter:

Clinical Atlas of Ultrasonic Radiography.
Masson & Comp. Paris 1973

63. Wells, P.N. :

Absorption and Dispersion of Ultrasound in Biological Tissue.
Ultrasound in Med.& Biol. 1 (1975), 369 - 376

64. Wolson, A.H., W.J. Walls :

Ultrasonic Characteristics of Cystadenoma of the Pancreas.
Radiology 119 (1976), 2o3 - 2o5

Copy-Center 2000
852 ERLANGEN · Obere Karlstr. 30
Tel. 09131-26197